

# Movilización pasiva de las articulaciones periféricas

**G. Pierron**

**A. Leroy**

**J. M. Dupré**

## Introducción

La movilización pasiva intenta provocar un desplazamiento mediante una fuerza exterior. En la mayoría de los casos se trata de fuerzas impuestas por el médico, pero los motores articulares, muy utilizados en determinadas circunstancias, tienen el mismo mecanismo de acción; la automovilización realizada por el paciente se califica como autopasiva.

Las técnicas manuales pueden dividirse en tres tipos, correspondientes a tres objetivos distintos:

— Movilizaciones de mantenimiento: se dirigen a las articulaciones mecánicamente sanas pero cuyo sistema motor es momentánea o definitivamente deficitario, inutilizable o se mantiene voluntariamente inhibido. El objetivo es, entonces, trófico, manteniendo las características de lubricación de las superficies articulares, el deslizamiento de los planos tisulares y la compliancia de los tejidos blandos periarticulares. Estas movilizaciones pueden ser analíticas, globales o funcionales y sólo necesitan el respeto de los sectores de movilidad de cada articulación.

— Movilizaciones para recuperar la amplitud: se deben considerar en casos de articulaciones en las que una o varias estructuras han perdido sus características de movilidad como consecuencia de un proceso patológico o de una inmovilización prolongada. Las técnicas deben respetar escrupulosamente la fisiología íntima de cada articulación

en función del tipo articular y de la naturaleza de las superficies desplazadas. Se recomienda recuperar los movimientos elementales de deslizamiento y rotación, necesarios para la armonía articular, antes de llevar a cabo los desplazamientos óseos de grandes amplitudes. Estas movilizaciones deben tenerse también en cuenta para las articulaciones que presentan ciertos elementos periarticulares frágiles; el objetivo es, entonces, utilizar el movimiento del eje articular a fin de estimular progresivamente las estructuras en cuestión. El gesto debe tener en cuenta el impacto del desplazamiento óseo sobre los distintos componentes articulares.

— Movilizaciones para la regulación articular: aparecen en la literatura bajo denominaciones muy distintas, según los autores: rearmonización, recentrado, reajuste articular, reequilibrado articular, eliminación del mal funcionamiento, desbloqueo. Estas técnicas se proponen para articulaciones dolorosas o que presentan una limitación al final de la amplitud; no se conocen por completo la naturaleza de los mecanismos de la lesión ni el efecto terapéutico de los movimientos propuestos.

Sin embargo, todas responden a reglas comunes:

— deben realizarse en un sentido que no resulte doloroso, reproduciendo en algunos casos el mecanismo de la lesión;

— deben sorprender a las defensas musculares, bien mediante una técnica realizada a gran velocidad o bien por la repetición monótona del movimiento final.

Se basan en el conocimiento profundo de la cinética íntima de las articulaciones y del juego de las estructuras periarticulares, insistiendo en los movimientos elementales. Pese a la carencia de una base realmente científica, los resultados clínicos innegables y, muchas veces, espectaculares, justifican ampliamente su difusión.

Gérard PIERRON: Moniteur-cadre en masso-kinésithérapie, Ecole des cadres de kinésithérapie, Bois-Larris, 60260 Lamorlaye.

Alain LEROY: Moniteur-cadre en masso-kinésithérapie, Fédération mutualiste de Paris, 1, square de la Mutualité, 75005 Paris.

Jean-Marc DUPRÉ: Moniteur-cadre en masso-kinésithérapie, Centre municipal de Santé, 2, rue Girard, 93100 Montreuil.

## Hombro

Es una articulación compleja cuya movilización puede concebirse de forma global, agrupando la movilidad de todas las articulaciones del complejo, o de forma analítica, movilizándolo los distintos elementos articulares para intentar liberarlos uno a uno. Ambas concepciones son complementarias porque el objetivo final es recuperar la amplitud fisiológica que asocia la movilidad de cada uno de los elementos del complejo.

### Movilizaciones analíticas

#### Esternocostoclavicular

La movilidad de esta articulación se encuentra en los movimientos del muñón del hombro: antepulsión y retropulsión, y en los de gran amplitud del brazo.

El paciente se coloca en decúbito supino. Se realiza la toma sobre la clavícula, lo más cerca posible del esternón; la «contratoma» la ejerce el peso del cuerpo. Eventualmente, la segunda mano del terapeuta puede comprobar los desplazamientos por palpación del surco articular o bien reforzar la acción de la toma, para lo cual coloca las dos manos sobre la clavícula. La movilidad mejora con la relajación muscular, sobre todo del esternocleidomastoideo. Se obtiene inclinando la cabeza hacia el lado movilizado (fig. 1).

Pueden realizarse tres movimientos:

— deslizamientos hacia arriba y abajo (correspondientes a los movimientos de elevación y descenso del muñón del hombro). En tal caso, las tomas sobre la clavícula se sitúan por encima y por debajo del hueso;

— deslizamientos anteroposteriores (correspondientes a las antepulsiones-retropulsiones del muñón del hombro). Las tomas sobre la clavícula se sitúan en los bordes anterior y posterior del hueso, procurando distender al máximo los músculos insertados en el lugar de la toma, para hacerla más confortable;

— movimientos de rotación axial (los que se observan durante las elevaciones del miembro superior, que tienden a rotar la cara superior de la clavícula hacia atrás). Resultan más difíciles de efectuar, porque la toma sobre la clavícula debe realizar un par de fuerzas a menudo desagradable para el paciente, que se contrae y limita la movilidad.

#### Acromioclavicular

Esta articulación permite que el movimiento de la clavícula no coincida con el de la escápula durante los movimientos del muñón del hombro. La movilización puede plantearse movilizándolo la clavícula sobre el acromion o bien la escápula en relación con la clavícula.

- Movilización de la clavícula sobre el acromion (fig. 2)

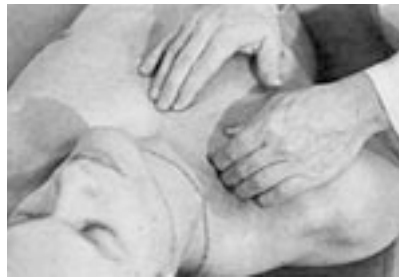El paciente se coloca en decúbito supino. La toma mantiene la clavícula por sus bordes anterior y posterior lo más cerca posible de su extremo externo. La contratoma inmoviliza el muñón del hombro, situando los dedos sobre la espina escapular. La mano colocada en la clavícula realiza deslizamientos en sentido anteroposterior.

- Movilización por la escápula

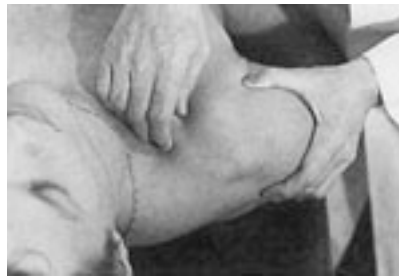Todas las movilizaciones del muñón del hombro hacen participar a la articulación acromioclavicular. Por ejemplo, la movilización en elevación en un primer tiempo verticaliza la clavícula sin producir un deslizamiento lateral, gracias a la movilidad de la acromioclavicular. Cuando se prosigue el movimiento, aparece este deslizamiento. Se termina entonces la movilización acromioclavicular.

Es posible distinguir entre:

— aberturas superiores e inferiores: se obtienen por las movilizaciones con deslizamiento medial y lateral, que pro-



1 Movilización con deslizamiento de la esternocostoclavicular.



2 Movilización de la acromioclavicular por la clavícula.

vocan una abertura superior en el primer tipo de movilización y una abertura inferior en la movilización con deslizamiento lateral (cf Movilización de la escápula);

— aberturas internas y externas: se obtienen por la apertura y cierre del ángulo acromioclavicular. El paciente está en decúbito lateral contralateral. Para obtener el cierre del ángulo acromioclavicular, el terapeuta coloca una mano a uno y otro lado del tórax, a nivel de la escápula, por detrás, y de la clavícula, por delante. La presión anteroposterior permite cerrar el espacio escapulooclavicular. Esta maniobra se ve facilitada por la elevación del muñón del hombro que libera este conjunto del cono formado por la parrilla costal.

Para realizar la abertura del ángulo acromioclavicular, una mano del terapeuta estabiliza la clavícula por delante y la otra se desliza bajo la escápula pasando entre la parrilla costal y la cara escapular anterior (fig. 3). El terapeuta intenta entonces separar la parrilla costal del borde espinal de la escápula. Para facilitar el paso de la mano del terapeuta bajo la escápula se debe preparar un repliegue de piel antes de la movilización y realizar pequeños movimientos circulares, sin forzar, para que el paciente se relaje.

#### Escapuloserratorácica

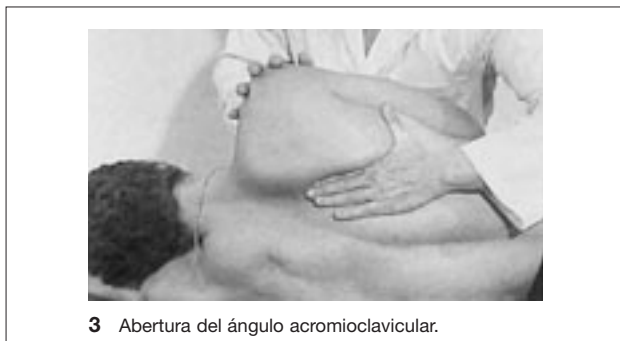Para el conjunto de estas movilizaciones el paciente se encuentra en decúbito lateral contralateral. El terapeuta, situado frente a él, coloca sus manos sobre la escápula, una por encima de la espina (sobre la fosa supraespinosa o sobre la espina, cuando es posible) y la otra sobre el vértice inferior de la escápula.

La escapuloserratorácica es una falsa articulación formada por planos de deslizamiento; por este motivo, no se presentan en ella movilizaciones con respecto a los ejes y los planos de movimiento como en las otras articulaciones, pero sí es frecuente buscar la asociación de amplitudes.

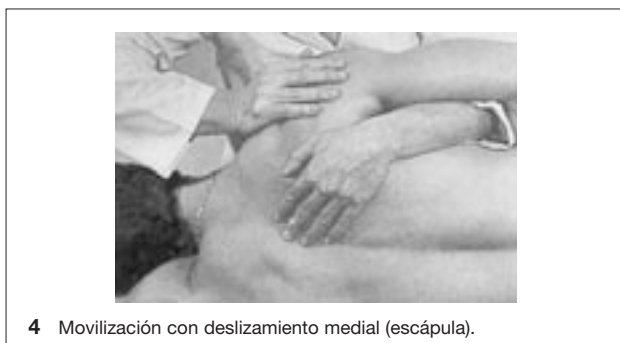Se pueden buscar distintos sectores de movilidad:

— movimientos de elevación y de descenso: la mano situada sobre el vértice inferior de la escápula, lo empuja hacia arriba en la elevación e inversamente en el descenso;

— movimientos de abducción y de aducción: ambas manos actúan en el mismo sentido, empujando la escápula hacia adentro para la abducción y tirando de ella hacia afuera para la aducción. La convexidad del tórax lleva a la escápu-



3 Abertura del ángulo acromioclavicular.



4 Movilización con deslizamiento medial (escápula).

la a una posición sagital en la abducción y frontal en la aducción;

— movimientos de deslizamiento medial y lateral: las dos manos del terapeuta desarrollan un par de fuerzas, llevando el vértice inferior de la escápula hacia adentro en el deslizamiento medial (fig. 4) y hacia afuera en el lateral.

Nota: la movilización con deslizamiento lateral puede realizarse junto con una elevación de la glenohumeral;

— movimientos de basculación lateral en torno a un eje vertical: la separación del borde espinal de la parrilla costal corresponde a este movimiento (fig. 3). El retorno de esta basculación vuelve a apoyar el borde espinal sobre la caja torácica. Una mano se sitúa en la cara anterior del muñón del hombro y lo empuja en dirección dorsal y la otra mano, sobre el borde espinal, lo coloca sobre la parrilla costal;

— movimientos de basculación anteroposterior alrededor de un eje horizontal: la basculación anterior separa el vértice inferior de la escápula y hace que ésta se ubique horizontalmente. La basculación posterior lleva el vértice inferior de la escápula sobre la caja torácica poniéndola en posición vertical. Las manos del terapeuta hacen resbalar la escápula hacia el lado craneal y el ventral en la basculación anterior, mientras que la mano «craneal» lleva la fosa supraespinosa hacia adelante. En la basculación posterior se utiliza la mano «caudal» para pegar el vértice inferior de la escápula a la caja torácica y la mano «craneal» empuja la fosa supraespinosa hacia atrás.

#### *Glenohumeral*

La dificultad de movilización de esta articulación reside en la asociación de la movilidad de la escapulotorácica y de la glenohumeral. Para que esta movilización sea lo más analítica posible, se han propuesto varias técnicas de inmovilización escapular para oponerse a la elevación-deslizamiento lateral que se encuentra en los movimientos de elevación del brazo:

— mantenimiento de la pinza acromioclavicular situando una mano por encima del hombro y pasando la primera comisura en forma de puente sobre la clavícula y la fosa supraespinosa;

— mantenimiento del ángulo inferior de la escápula entre el pulgar y el índice;

— asociación de estas dos técnicas tomando la pinza acromioclavicular, con los dedos del terapeuta hacia la clavícula y colocando el pulgar en el borde axilar de la escápula.

Todas estas técnicas tienen como inconveniente principal el de proporcionar al terapeuta un brazo de palanca muy corto para su contratoma, mientras que la toma movilizada (habitualmente situada en el extremo inferior del brazo) le ofrece un brazo de palanca más importante que le da más fuerza para movilizar de la que tiene para mantener. La contratoma sirve más para controlar la amplitud que para el mantenimiento real.

La solución consiste en no tratar de inmovilizar la escápula sino en hacerla desplazarse en el sentido inverso. Por ejemplo, en la elevación lateral del brazo, la escápula se desplaza en el sentido del deslizamiento lateral, sumando así las amplitudes de la escápula y de la articulación glenohumeral hacia la abducción. Si el terapeuta trata de movilizar la escápula hacia el deslizamiento medial (el brazo se mantiene en su lugar o bien movilizado hacia la elevación lateral) abre el ángulo escapulohumeral y efectúa así una verdadera abducción en la articulación glenohumeral.

#### • Abducción

El paciente está sentado, con el brazo ligeramente separado en la prolongación del plano de la escápula y el codo y el antebrazo descansan sobre una mesa. El terapeuta, situado de perfil, coloca una mano en el ángulo inferior de la escápula y la otra sobre la espina y el acromion. La movilización consiste en realizar un deslizamiento medial de la escápula. Sin desplazar el codo, el brazo descende, abriendo el ángulo escapulohumeral. El mismo resultado se obtiene si el terapeuta coloca las manos sobre la cabeza del húmero y trata de deslizarla hacia abajo (fig. 5). El húmero descende y empuja la escápula haciéndole realizar un deslizamiento medial. Se debe observar que el deslizamiento inferior es el que se asocia fisiológicamente a la elevación lateral.

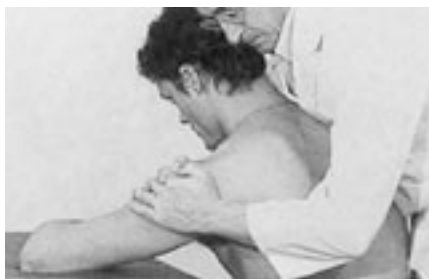La asociación de las dos técnicas es posible colocando una mano en el ángulo inferior de la escápula para el deslizamiento medial y la otra sobre la cabeza humeral para el deslizamiento inferior.

#### • Aducción

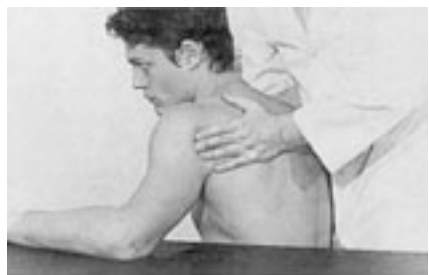El paciente está en decúbito lateral contralateral. El brazo se mantiene pegado al cuerpo por el tórax del terapeuta. La movilización con deslizamiento lateral cierra el ángulo escapulohumeral y realiza una aducción verdadera de la articulación glenohumeral. El mismo fin se consigue elevando el muñón del hombro y manteniendo el brazo pegado al cuerpo. Al comienzo de la elevación, las aberturas articulares de la acromioclavicular permiten que la escápula permanezca en su sitio. Pero, cuando aumenta la amplitud, aparece un deslizamiento lateral y cierra el ángulo escapulohumeral.

#### • Rotaciones

El paciente está sentado, con el brazo ligeramente separado y el codo y el antebrazo descansan sobre una mesa. El terapeuta, situado de perfil, practica una abducción de la escápula haciendo que se deslice hacia adelante, sobre la parrilla costal. El codo no se mueve, el muñón del hombro se lleva hacia adelante y cierra el ángulo entre el plano de la escápula y el húmero, lo que corresponde a una rotación externa de la articulación glenohumeral (fig. 6). La movilización de la escápula en aducción, en las mismas condiciones, corresponde a una movilización en rotación interna.



5 Abducción de la glenohumeral por deslizamiento inferior.



6 Rotación externa de la glenohumeral por deslizamiento anterior y abducción de la escápula.

La movilización en deslizamiento articular de la cabeza humeral produce los mismos resultados. El terapeuta coloca los dedos en la cara anterior y posterior de la cabeza del húmero. El deslizamiento anterior sitúa la escápula en abducción y la articulación glenohumeral en rotación externa. La movilización en deslizamiento posterior realiza una rotación interna. Estos deslizamientos corresponden a los que se asocian a nivel fisiológico a estas rotaciones.

#### • Decoaptación articular

Estas técnicas están destinadas a poner en tensión el sistema capsuloligamentoso de la articulación glenohumeral.

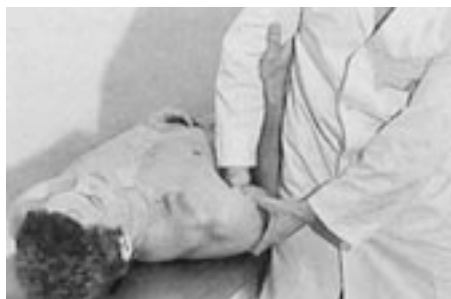El paciente está en decúbito supino. El terapeuta, situado homolateralmente, coloca una mano en el hueco axilar del paciente lo más cerca posible de la cabeza del húmero y una mano en la cara externa del extremo inferior del brazo. La maniobra acoplada realiza una tracción en el sentido lateral de la toma axilar y un empuje medial de la mano distal. La toma proximal puede hacerse con las dos manos; se realiza el empuje distal apoyando la pelvis del terapeuta sobre el extremo distal del húmero (fig. 7).

Nota: durante esta maniobra, el componente de rotación del húmero determina la parte capsular estirada. En rotación interna, el estiramiento es posterior. En rotación externa, se estira la parte anterior de la cápsula. A esta decoaptación articular pueden asociarse movilización en deslizamientos anteroposteriores favoreciendo así la lubricación articular y aumentando la tensión ligamentosa.

#### • Deslizamientos articulares

Aunque están destinados a la lubricación cartilaginosa y a los estiramientos capsuloligamentosos en las rigideces articulares, también se utilizan en las técnicas de recentrado articular; la fuerza de movilización desarrollada es entonces débil. En todos los casos es necesaria la relajación del paciente para obtener un resultado satisfactorio.

— Deslizamientos anteroposteriores: el paciente está en decúbito supino. El terapeuta sitúa una contraprensión sobre la pinza acromioclavicular y la estabiliza. La otra mano sujeta el muñón del hombro mediante una prensión anteroposterior y realiza un desplazamiento dorsoventral (el desliza-



7 Decoaptación de la glenohumeral.

miento anterior corresponde a la extensión o a la rotación externa y el posterior a la flexión o a la rotación interna).

— Deslizamientos superoinferiores: corresponden a los sectores de abducción-aducción. El deslizamiento superior queda limitado muy rápidamente por el encuentro del troquíter y la bóveda acromial. El deslizamiento inferior tiene un mayor movimiento porque corresponde a la abducción que, cuando el brazo está a lo largo del cuerpo, conserva una mayor amplitud. El paciente está en decúbito lateral contralateral. El terapeuta sitúa una prensión sobre el troquíter y sostiene el miembro superior mediante una toma en «bóveda». El deslizamiento inferior se realiza mediante una tracción axial sobre el brazo asociada a un empuje sobre el troquíter.

Nota: se pueden realizar deslizamientos en direcciones que combinen distintos sectores, por ejemplo, deslizamiento inferoposterior, etc.

— Maniobras en mano de mortero: el paciente está en decúbito lateral contralateral con el miembro superior en el cenit. El terapeuta sostiene el miembro superior y realiza pequeños movimientos circulares comparables a la utilización de una mano de mortero.

#### • Estiramientos ligamentosos

Son parte de las técnicas de obtención de amplitud; pueden distinguirse:

— ligamentos glenohumerales: su tensión se realiza durante las decoaptaciones en rotación externa, durante la búsqueda de deslizamientos anteriores, sobre todo si se buscan en posición de rotación externa de la articulación glenohumeral y, para el ligamento glenohumeral inferior, durante la movilización en abducción;

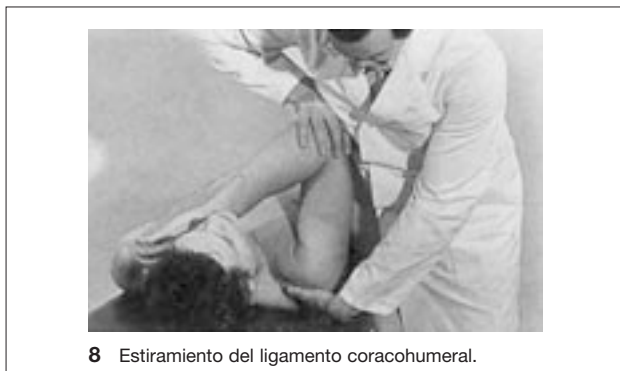— ligamento coracohumeral: la tensión es provocada por la flexión y la rotación externa. El paciente está en decúbito supino, con el brazo al cenit en flexión de 90° y en la rotación externa máxima, que permite el estiramiento del ligamento. La tensión se provoca mediante un deslizamiento posterior de la cabeza humeral que aleja los puntos de inserción ligamentosa, sobre todo del haz externo. Para limitar su retroceso el terapeuta coloca un contraapoyo bajo la escápula del paciente y una toma movilizador de empuje longitudinal sobre el codo, para hacer retroceder el húmero en su conjunto (fig. 8).

### Complejo del hombro

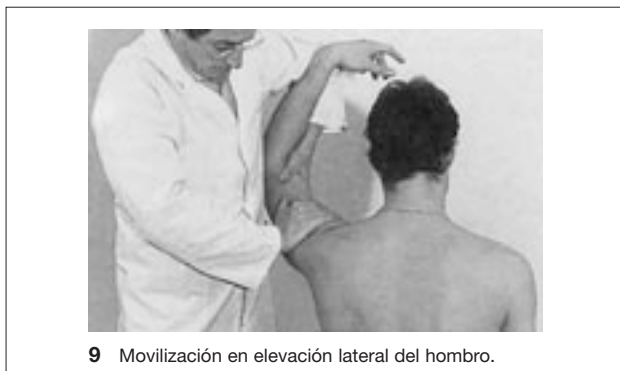La finalidad de estas movilizaciónes es asociar las amplitudes de los distintos componentes del complejo articular. Es posible movilizar sector por sector o bien efectuar movilizaciónes combinadas, que asocian varios sectores.

#### Elevación lateral

La elevación lateral corresponde a un movimiento de separación del brazo sobre el costado en el plano de la escápula y su amplitud máxima asocia la abducción de la articula-



8 Estiramiento del ligamento coracohumeral.



9 Movilización en elevación lateral del hombro.

ción glenohumeral, el deslizamiento medial de la escápula y la participación de las articulaciones acromioclavicular y esternocostoclavicular.

Nota: si la elevación se realiza en el plano anatómico frontal, desde que los ligamentos entran en tensión (alrededor de los 70°) la escápula se sitúa automáticamente en el plano del brazo, llevando la elevación a un plano fisiológico. Esta misma tensión ligamentosa produce la rotación externa de la articulación glenohumeral, que facilita la elevación al final de la amplitud. Durante la movilización pasiva, el terapeuta tiene presentes todos estos elementos para facilitar el movimiento. El paciente está sentado. El terapeuta mantiene el miembro superior mediante una toma en bóveda, colocando la otra mano sobre el extremo superior del húmero y realizando un deslizamiento inferior que, fisiológicamente, se asocia a la elevación. La toma en bóveda guía la elevación del brazo y controla el componente de rotación asociado (fig. 9).

#### *Flexión*

El paciente está sentado. Mediante una toma larga sobre el brazo, el terapeuta lo lleva hacia adelante. La otra mano facilita el deslizamiento posterior de la cabeza del húmero mediante una toma corta en el extremo superior del húmero. El paciente puede estar también en decúbito supino. El terapeuta, situado al lado de su cabeza, sostiene el antebrazo con una mano y realiza una toma de movilización en la cara posterior del extremo inferior del brazo. Al principio, el codo está flexionado, y se extiende de forma progresiva durante la movilización, para terminar recto.

#### *Extensión*

El paciente está sentado. El terapeuta, situado a su lado, sostiene el miembro superior mediante una toma en bóveda, situando la mano en la cara anterior del brazo, y llevándola hacia atrás. La otra mano se sitúa sobre la cara posterior de la cabeza humeral y ayuda al deslizamiento anterior de la articulación.

#### *Rotación externa*

La rotación externa debe buscarse en distintas amplitudes del hombro. Habitualmente se tienen en cuenta tres situaciones: codo al cuerpo, brazo en flexión de 90° y brazo en abducción de 90°, lo que permite poner en tensión el ligamento coracohumeral en flexión de 90° y los ligamentos glenohumerales en abducción de 90°.

El paciente está sentado. El terapeuta mantiene el miembro superior mediante una toma en bóveda con el codo flexionado. La toma movilizadora es doble alrededor del epicóndilo y de la epitróclea; se evita utilizar el brazo de palanca que ofrece el antebrazo. La otra mano del terapeuta se coloca en la cara posterior de la cabeza del húmero y favorece el deslizamiento anterior.

#### *Rotación interna*

El paciente está sentado con el brazo a lo largo del cuerpo. El terapeuta realiza una toma en bóveda, coloca su mano en la cara anterior del brazo y lo lleva hacia adentro. La otra mano, situada en la cara anterior de la cabeza humeral, favorece el deslizamiento posterior.

Nota: cuando es posible, el terapeuta coloca el hombro en rotación interna máxima poniendo la mano del paciente en la espalda. Esta amplitud es posible gracias a una bscula lateral importante de la escápula, que adquiere una posición sagital. La movilización que tiende a unir de nuevo el borde espinal de la escápula sobre la parrilla costal, conservando la mano en la espalda, corresponde a una movilización en rotación interna de la articulación glenohumeral (cf Movilización de la escapuloserratorácica).

## **Codo**

El codo permite dos amplitudes distintas: la flexo-extensión y la pronosupinación, que se combinan en las actividades de la vida diaria. En estas amplitudes participan varias articulaciones: la humerocubital y la humerorradial, para la flexión-extensión, y las radiocubitales superior e inferior (articulación a distancia) para la pronosupinación.

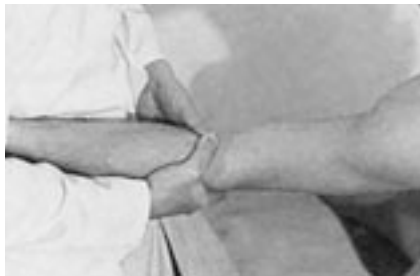## **Movilizaciones analíticas**

### *Movilización en lateralidad*

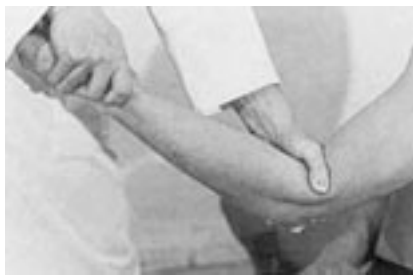Durante los movimientos de pronación, el extremo inferior del cúbito se desplaza hacia afuera para permitir la amplitud completa. Esta traslación se realiza en parte gracias a una cierta laxitud en el plano frontal de la articulación humerocubital. La pronación precisa una abertura lateral interna correspondiente al valgo del codo.

Esta movilización estira los ligamentos laterales del codo y participa igualmente en las movilizaciones en flexión-extensión.

El paciente está sentado. El terapeuta mantiene el antebrazo de éste con una toma toracobraquial, situando las dos manos a uno y otro lado del extremo superior del antebrazo y colocando el codo en una posición próxima a la extensión (fig. 10). Si el codo está recto, la apófisis olecraniana introducida en su cavidad se opone a cualquier movilización; si está demasiado flexionado, la maniobra provoca sobre todo la rotación del hombro. Mediante pequeños movimientos de traslación lateral, el terapeuta trata de lograr una abertura de los compartimientos externo e interno del codo.



10 Movilización del codo en lateralidad.



12 Tracción sobre el radio.



11 Movilización de la cabeza del radio.

### **Movilización de la cabeza del radio**

La movilización de la cabeza del radio permite buscar:

- los deslizamientos de la articulación humerorradial (cabeza del radio sobre el cóndilo humeral), necesarios para la flexión-extensión;

- la movilidad de la cabeza del radio en la cavidad sigmoidea del cúbito y la del ligamento anular, necesaria para la pronosupinación.

El paciente está sentado y su antebrazo es mantenido por el terapeuta mediante una toma toracobraquial. El terapeuta sitúa una contratoma que engloba el compartimiento interno del codo, lo que inmoviliza el húmero y el cúbito. La otra mano realiza desplazamientos anteroposteriores de la cabeza radial, tomándola entre el pulgar y los otros dedos (fig. 11). La toma sobre la cabeza radial resulta más confortable si se empuja la masa muscular de los epicóndilos hacia el exterior.

### **Tracciones sobre el radio**

Las tracciones longitudinales sobre el radio tienen dos objetivos:

- decoaptar la cabeza radial del cóndilo humeral y buscar la libertad de esta articulación para los movimientos de flexión-extensión;

- poner en tensión la membrana interósea del antebrazo, cuya retracción limita la supinación.

El terapeuta inmoviliza el húmero y el cúbito mediante una amplia toma que engloba el codo, pero deja libre el radio. Una toma distal, por encima de la apófisis estiloides del radio, permite realizar tracciones en el eje del hueso (fig. 12). La toma distal permite igualmente colocar el antebrazo en distintas posiciones de pronosupinación.

Nota: para estirar la membrana interósea es necesario situar el antebrazo en posición de máxima supinación, lo que provoca tensión inicialmente en la membrana y permite que la tracción aumente esa tensión. Por el contrario, para decoaptar la cabeza radial se debe situar el antebrazo en una posición de pronosupinación intermedia, que distiende la membrana para favorecer el fenómeno de pistón de los dos huesos del antebrazo.

### **Radiocubital inferior**

Esta articulación, distante del codo, participa en la pronosupinación, cuya amplitud depende de su libertad de deslizamiento.

El terapeuta mantiene la estiloides radial con una mano y mueve de delante hacia atrás la estiloides cubital con la otra.

La misma movilidad se obtiene inmovilizando el cúbito y movilizándolo el radio. El antebrazo, colocado en una posición de pronosupinación intermedia, ofrece la mayor amplitud de giro. En supinación o pronación extremas, la tensión provocada en los ligamentos limita notablemente esta movilidad en los deslizamientos anteroposteriores.

### **Pronosupinación**

Debe realizarse en diferentes grados de flexión-extensión para explorar todas las posibilidades articulares. Sin embargo, cuando el codo está flexionado, la movilización, que utiliza un eje de rotación confundido con el eje de los dos huesos del antebrazo, no se transforma en rotación del hombro como cuando el codo está recto, posición en la que el brazo y el antebrazo se encuentran en prolongación el uno del otro y la rotación del miembro superior se realiza según un eje idéntico para ambos.

El terapeuta inmoviliza el codo mediante una toma en el epicóndilo y la epitroclea que impide los movimientos de rotación del húmero (sobre todo si el codo está próximo a la posición recta) o de abducción-aducción del hombro cuando el codo está flexionado a 90°. La toma inmovilizadora se sitúa a la altura de las apófisis estiloides sin presionarlas una contra la otra, para dejar libre el juego de la articulación radiocubital inferior (fig. 13).

En las técnicas para obtener amplitud, la toma movilizador debe estar situada en el antebrazo y no interponer nunca la muñeca, que comporta fisiológicamente una amplitud de rotación que puede causar una pseudopronosupinación.

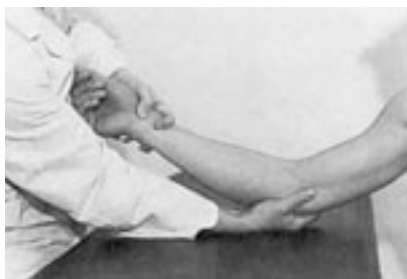### **Flexión-extensión**

#### **Decoaptación articular**

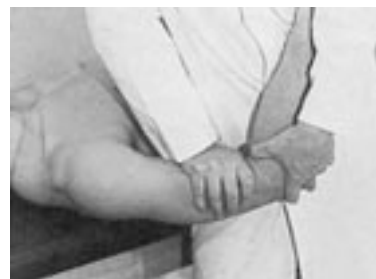Tiene como objetivo poner en tensión los elementos capsuloligamentosos que pueden ser responsables de una limitación de la amplitud.

#### **Técnica por contraapoyo**

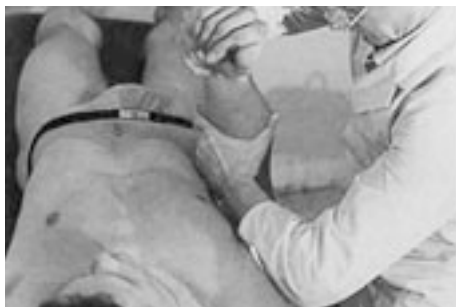El paciente está en decúbito supino, con el brazo a lo largo del cuerpo y el codo flexionado a 90°. El terapeuta coloca un contraapoyo en la cara anterior del antebrazo, cerca del codo. Su antebrazo se coloca contra el brazo del paciente y lo mantiene. Una toma movilizador se sitúa en el extremo inferior del antebrazo. La maniobra consiste en utilizar el antebrazo del paciente, que se lleva hacia la flexión del codo y el contraapoyo próximo al codo para realizar una decoaptación del conjunto articular en sentido caudal (fig. 14). El



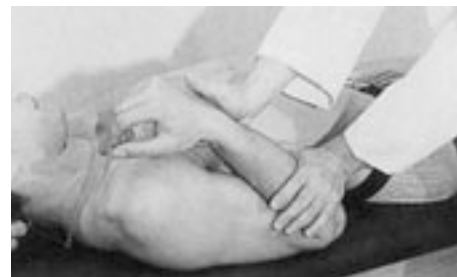13 Movilización en supinación radiocubital inferior.



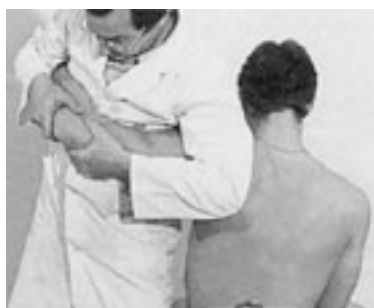16 Movilización del codo en flexión.



14 Decoaptación por contraapoyo (codo).



17 Movilización de los últimos grados de flexión del codo.



15 Decoaptación por expansión torácica (codo).

terapeuta debe tener cuidado de que el brazo del paciente no sea desplazado con fuerza hacia el extremo caudal, transformando la decoaptación del codo en una maniobra de deslizamiento inferior de la articulación glenohumeral. Su antebrazo, colocado sobre el brazo del paciente, inmoviliza la parte proximal.

#### *Técnica por expansión torácica*

El terapeuta inmoviliza el miembro superior del paciente, que está sentado, alrededor de su tórax, manteniendo el hombro y la mano mediante tomas toracobraquiales. Sus manos se colocan a uno y otro lado de la articulación del codo. La técnica consiste en inmovilizar el conjunto mientras el terapeuta está en espiración. La inspiración forzada de éste pone en tensión los elementos capsuloligamentosos (fig. 15).

#### **Flexión**

La flexión del codo precisa un deslizamiento anterior de los dos huesos del antebrazo. Eventualmente, una decoaptación articular puede favorecer la amplitud. La movilización va a asociar a la flexión un deslizamiento anterior y una decoaptación, para obtener la mayor amplitud.

El paciente está en decúbito supino. El terapeuta mantiene el extremo inferior de los dos huesos del antebrazo median-

te una toma toracobraquial, realizando una toma larga de movilización. La mano distal sujeta la parte proximal del antebrazo, realizando una toma corta. El índice del terapeuta puede enganchar el olécranon, atrayéndolo así hacia adelante, favoreciendo el deslizamiento anterior. La mano proximal inmoviliza el brazo y se opone, mediante un empuje dorsal, al deslizamiento anterior provocado por la otra mano. Mediante una tracción longitudinal, las tomas cortas y largas sobre el antebrazo pueden favorecer la decoaptación articular (fig. 16).

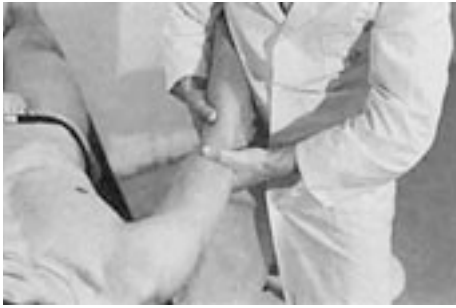En los últimos grados de flexión, a fin de obtener la amplitud completa, el terapeuta sitúa una toma distal en el extremo inferior del antebrazo y una toma proximal en el extremo superior. La contratoma se realiza apoyando el brazo sobre la mesa. El empuje tiene el mismo sentido para las dos manos, que pueden asociar un fenómeno de tracción longitudinal sobre el antebrazo (fig. 17). La flexión debe buscarse en pronación y en supinación; sin embargo, en pronación, el encuentro de la cabeza radial en la fosa supracondílea limita fisiológicamente la amplitud de la misma.

#### **Extensión**

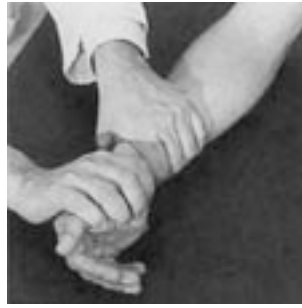El paciente está en decúbito supino. El terapeuta mantiene el extremo inferior del antebrazo mediante una toma toracobraquial. Una toma corta, colocada en la cara anterior, realiza un deslizamiento dorsal. Una mano situada en la cara posterior del brazo, cerca del codo, realiza un deslizamiento ventral, que sirve de contraapoyo. El retroceso del tronco del terapeuta puede servir de tracción axial para la decoaptación y la alineación de los dos segmentos (fig. 18).

## **Muñeca**

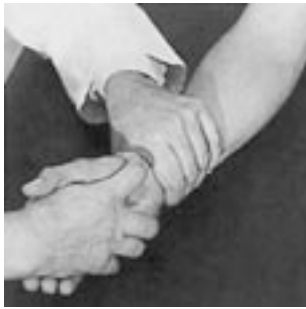Por su estructura anatómica y su fisiología compleja, la muñeca necesita un enfoque global de los huesos de las dos filas que participan en los movimientos de flexión-extensión y de inclinación radial y cubital, y un enfoque analítico



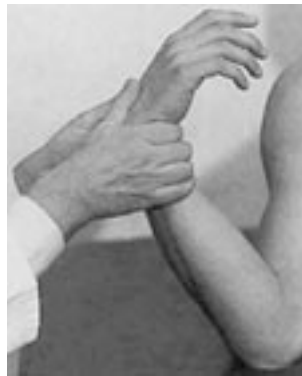18 Mobilización del codo en extensión.



20 Mobilización en deslizamiento ventrodorsal (muñeca).



19 Mobilización de la muñeca en descompresión.



21 Mobilización en flexión (muñeca).

de movilización selectiva de cada hueso en relación con los huesos adyacentes.

## Mobilizaciones globales

### *Mobilización en descompresión* (fig. 19)

Mediante una toma en «sacacorchos», el médico ejerce una fuerza de tracción sobre la primera fila del carpo. Los otros dedos y la palma de la mano toman la segunda fila y los metacarpianos, y una contratoma antebraquial mantiene el antebrazo. La descompresión se realiza de forma progresiva o iterativa, según el efecto buscado.

### *Rotaciones*

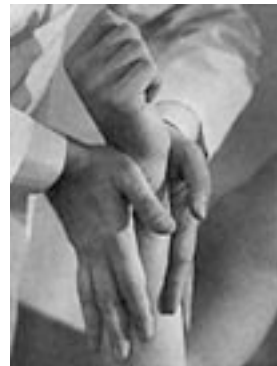Esta posibilidad se debe únicamente a la gran laxitud del sistema capsuloligamentoso propio de esta región. La toma y la contratoma son idénticas a las del caso anterior, tras la realización de una tracción destinada a liberar las superficies articulares. Basta con imprimir movimientos de rotación externa e interna.

### *Mobilización en deslizamiento ventrodorsal* (fig. 20)

La toma se aplica a la altura de la primera fila del carpo (caras ventral y dorsal) y la contratoma fija el extremo del antebrazo. Se realiza una tracción de descompresión y luego un deslizamiento ventral y/o dorsal. La glena antebraquial desciende más abajo por su parte posterior, por lo que el deslizamiento debe seguir un plano oblicuo en dorsal y distal. Estos movimientos son indispensables para la flexión-extensión.

### *Mobilización en deslizamiento lateromedial*

La toma se aplica a las caras radial y cubital de la primera fila inmediatamente por debajo de las estiloides y la contratoma fija el antebrazo. Después de una descompresión, el desplazamiento se efectúa en sentido tangencial a la dirección de la glena, es decir oblicuamente hacia afuera y en dirección distal. Estos desplazamientos son indispensables para la movilidad en inclinación radial y cubital.



22 Mobilización por deslizamiento tisular (muñeca).

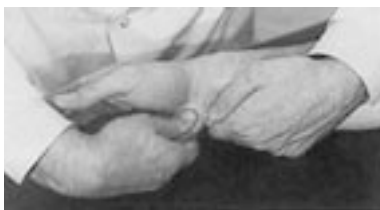## *Flexión-extensión*

Son posibles numerosas tomas, que sólo deben responder al imperativo siguiente: practicar una tracción de liberación articular y efectuar un deslizamiento de la primera fila del carpo en sentido opuesto al de la movilización pretendida (dorsal para la flexión, ventral para la extensión). Los índices arrastran la primera fila del carpo en dirección dorsal, los pulgares, situados frente a la segunda fila, realizan la flexión y los últimos dedos sujetan el antebrazo en contratoma (fig. 21).

Variante (fig. 22): las manos del médico rodean la muñeca y el antebrazo del paciente y el desplazamiento tangencial y opuesto de las manos provoca el deslizamiento de los tejidos blandos y la movilización de la muñeca en flexión-extensión. Esta técnica respeta rigurosamente los deslizamientos de la primera fila del carpo bajo la cavidad antebraquial.

## Mobilizaciones analíticas

Estas movilizaciónes consisten en coger individualmente cada hueso del carpo y desplazarlo esencialmente en sentido ventrodorsal respecto a los huesos adyacentes. El hueso trapecoide no ofrece estas posibilidades porque forma



23 Movilización del hueso ganchoso con relación al piramidal.

parte de la columna fija de la mano con el segundo y tercer metacarpianos, su proyección cutánea dorsal es pequeña e inclinada y su cara ventral no es abordable.

*Ejemplo: hueso ganchoso bajo el piramidal (fig. 23)*

El piramidal se coge entre el pulgar y el índice de una mano, lo que constituye la contratoma. La apófisis del hueso ganchoso se localiza a un través de dedo distal y externamente al pisiforme y luego se mantiene de frente sobre la cara dorsal realizando la toma. Es suficiente ejercer una tracción y un deslizamiento en el sentido ventral o dorsal.

## Mano y dedos

### Trapeciometacarpiana

Esta articulación llamada «en silla de montar» presenta dos planos de desplazamiento perpendiculares entre sí; esto debe recordarse porque los movimientos elementales son distintos en cada caso.

#### *Movilización en descompresión y en rotación*

El carpo y el antebrazo se mantienen mediante una contratoma firme y el primer metacarpiano se coge en toma de gatillo, es entonces posible realizar una tracción de descompresión. Debido a la gran laxitud ligamentosa de la articulación, pueden efectuarse movimientos de rotación axial, que son indispensables para la oposición del pulgar respecto a los otros dedos de la mano.

#### *Movilización en deslizamiento*

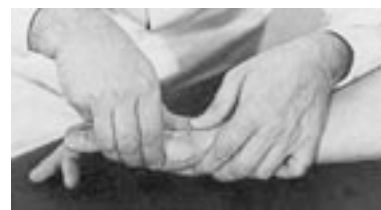El trapecio se mantiene con una mano en el escafoides y el radio, el primer metacarpiano se coge por sus caras laterales para un deslizamiento lateral y por sus caras dorsal y ventral para un deslizamiento en este plano. La tracción de descompresión favorece estos desplazamientos.

#### *Movilización en el plano de la primera comisura*

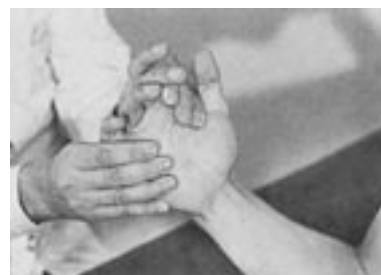La contratoma es idéntica a la del caso anterior y la toma se aplica sobre las caras laterales del metacarpiano. Previamente se realiza una tracción de descompresión, seguida de un deslizamiento del extremo proximal en el sentido opuesto al de la movilización y luego, la movilización en apertura y cierre de la primera comisura (fig. 24).

#### *Movilización en el plano perpendicular a la primera comisura*

La contratoma sigue siendo idéntica y la toma se aplica sobre las caras ventral y dorsal del metacarpiano. Después de realizar una tracción de descompresión, la movilización se efectúa, asociada a un deslizamiento de la base del metacarpiano, en el mismo sentido que el desplazamiento angular.



24



25



26

24 Movilización en el plano de la primera comisura (mano).

25 Movilización de la paleta metacarpiana.

26 Movilización en extensión de la metacarpofalángica.

### Paleta metacarpiana (fig. 25)

Esta técnica, llamada en «alas de mariposa» consiste en abrir y cerrar la convexidad de los cuatro últimos metacarpianos o en separarlos y aproximarlos. Esta movilidad es importante para la adaptación de la mano al movimiento necesario para coger objetos.

### Metacarpofalángica e interfalángica

#### *Movilización en lateralidad*

Se realiza una contratoma sobre el metacarpiano correspondiente, una toma sobre la primera falange permite realizar una tracción de descompresión, una movilización en rotación según el eje del dedo y de los deslizamientos frontales o anteroposteriores. Se debe observar la importancia de la movilización en lateralidad, que se acompaña de un deslizamiento en el mismo sentido que el desplazamiento angular.

#### *Movilización en flexión-extensión (fig. 26)*

Para la extensión, se aplica el pulpejo de un pulgar en la cara dorsal del metacarpiano, haciendo de contratoma y el pulpejo del otro pulgar, situado en la cara ventral de la base de la falange, imprime una fuerza de dirección dorsal. Esto permite a la vez la movilización en extensión y el deslizamiento dorsal correspondiente. Para la movilización en flexión el proceso es idéntico; se modifica únicamente la posición de los pulgares.

## Coxofemoral

Articulación de tipo enartrosis que presenta tres grados de libertad articular.

Las técnicas pasivas deben interesarse, no sólo por los movimientos realizados en los tres planos clásicamente descritos sino también por ciertos movimientos combinados, como la abducción-aducción realizada en un plano horizontal a partir de la flexión de la cadera e incluso de ciertos movimientos de descompresión articular.

La gran movilidad de la pelvis y de la columna lumbar precisa no sólo una contratoma, sino también un control del movimiento, para evitar que éste desborde a nivel de las articulaciones suprayacentes.

### Flexión

El paciente está en decúbito supino. El médico, situado homolateralmente, realiza una toma a la altura del tercio inferior de la cara posterior del muslo; su antebrazo sostiene el segmento tibial durante todo el movimiento. La contratoma, situada en la cara anterior del muslo contralateral, mantiene la otra cadera en extensión, retrasando así la retroversión de la pelvis.

Esta movilización hacia la flexión puede practicarse también en decúbito lateral (fig. 27). El movimiento se realiza en un plano horizontal. El médico sostiene el miembro inferior y mantiene la flexión de la rodilla durante todo el movimiento de flexión de la cadera. La contratoma para estabilizar la pelvis resulta insuficiente, al final de la amplitud, para equilibrar la retroversión.

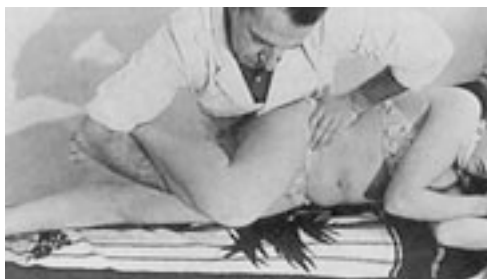### Extensión

El paciente está en decúbito prono. El médico, situado contralateralmente, realiza una toma en bóveda evitando el vacío a nivel de la rodilla. La contratoma, dirigida hacia delante y abajo debe apoyarse firmemente sobre el sacro para evitar la anteversión de la pelvis. El decúbito prono no permite colocar la otra cadera en flexión para retrasar la aparición de la anteversión.

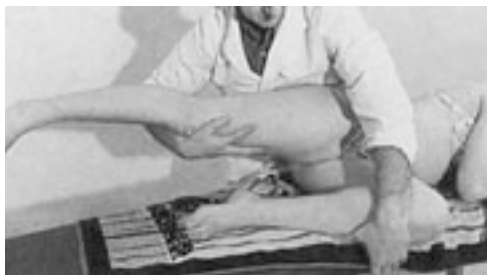La posición del paciente en decúbito lateral (fig. 28) permite evitar este escollo. El médico mantiene la cadera contralateral en flexión y realiza el movimiento de extensión en un plano horizontal. Su tórax rechaza la pelvis hacia delante para evitar cualquier movimiento de rotación del tronco. Esta misma posición en decúbito lateral, con la cadera contralateral flexionada, permite movilizar la extensión de la cadera por medio de la pelvis (fig. 29). El terapeuta mantiene el muslo con una mano y empuja la pelvis hacia adelante. La posición de decúbito supino, más utilizada en la antiflección de la cadera, sitúa la cadera contralateral en flexión máxima arrastrando la pelvis en retroversión y manteniendo, al mismo tiempo, el muslo del lado movilizado apoyado contra la mesa.

### Abducción

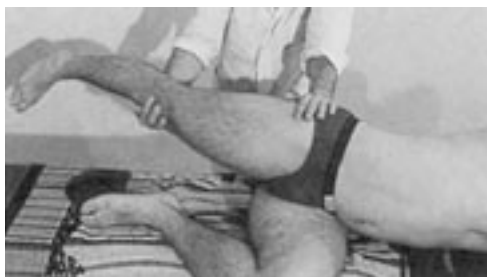El paciente está en decúbito supino. La cadera que no es movilizada se coloca en abducción a fin de retrasar la compensación en lateroversión. El médico se coloca homolateralmente a la altura de la cadera que se va a movilizar. La toma en bóveda sostiene el miembro inferior y realiza el movimiento. El mantenimiento de la rótula en alto permite comprobar la ausencia de rotación asociada. La contratoma puede situarse en la cresta ilíaca, dirigida hacia abajo y hacia dentro, evitando la compensación de la pelvis en lateroversión. Esta contratoma puede ser sustituida, en ciertos casos, por un contraapoyo a la altura del trocánter mayor (fig. 30) permitiendo entonces que la cabeza femoral se recentre al oponerse al componente luxante de los músculos longitudinales puestos en tensión durante el movimiento



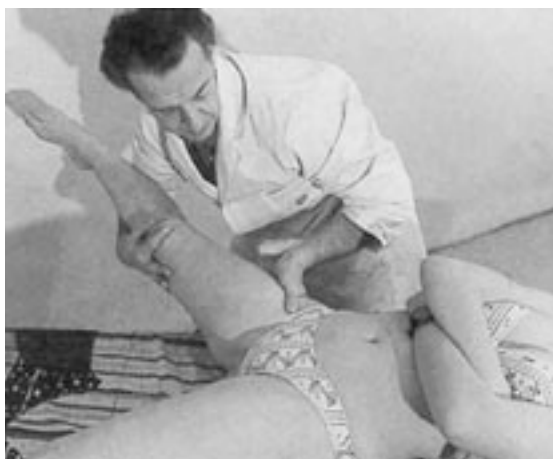27 Movilización en flexión de la coxofemoral en decúbito lateral.



28 Movilización en extensión en decúbito lateral.



29 Movilización de la cadera en extensión, por intermedio de la pelvis.

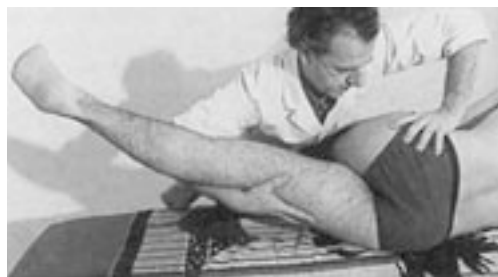

30 Movilización en abducción con apoyo trocántero.

to de abducción. En decúbito lateral, el paciente, apoyado sobre el codo, cierra el espacio iliocostal y evita la lateroversión contralateral de la pelvis.

### Aducción

El paciente está en decúbito lateral homolateral. La otra cadera está flexionada para no dificultar el movimiento. El



31 Movilización de la cadera en aducción.

médico, colocado frente al paciente, realiza una contratoma dirigida hacia abajo y hacia adentro, sobre la cresta ilíaca contralateral, evitando la lateroversión de la pelvis. La toma en bóveda, situada sobre la cara externa del muslo, realiza el movimiento de aducción (fig. 31).

### Rotaciones

El paciente está en decúbito supino y su propio peso realiza la contratoma; el movimiento se realiza con una toma bimanual.

#### *Movilización de la cadera y la rodilla en línea recta*

El médico realiza una doble toma en la cara anterior del muslo y de la pierna (a ambos lados de la articulación de la rodilla, para evitar cualquier movimiento a este nivel) y efectúa movimientos de rotación de todo el miembro inferior sobre el plano de la mesa, llevando alternativamente la punta del pie hacia adentro y hacia afuera.

#### *Movilización de la cadera y la rodilla flexionadas a 90°*

Como la flexión de la cadera distiende el sistema ligamentoso, es posible una mayor amplitud de rotación. El médico realiza una toma bicondílea a uno y otro lado de la rodilla, las dos manos actúan a la par para realizar las rotaciones; su antebrazo sostiene el segmento tibial.

Para evitar cualquier abertura a la altura del compartimiento externo de la rodilla, parece preferible situarse contralateralmente para la movilización en rotación externa y homolateralmente para la rotación interna (fig. 32).

### Abducción y aducción horizontales

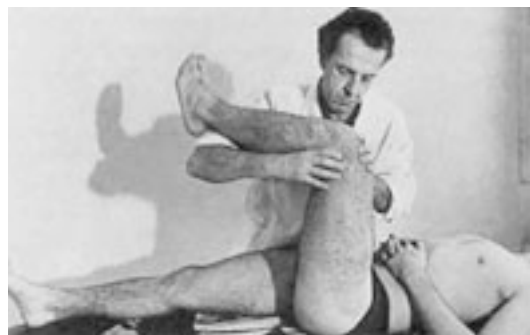Se trata de movimientos de abducción y de aducción realizados a partir de la flexión de 90° de la cadera.

El paciente está en decúbito supino, con la cadera y la rodilla flexionadas. El médico, situado del lado de la cadera que va a ser movilizado, realiza una contratoma con el antebrazo sobre las espinas ilíacas anterosuperiores para evitar los movimientos de rotación de la pelvis. La toma, que sujeta el segmento tibial y que mantiene la cadera en flexión, realiza el movimiento interior para la aducción y exterior para la abducción. La mano que realiza la toma se sitúa en la cara anterior del muslo y controla la ausencia de movimientos de rotación (fig. 33).

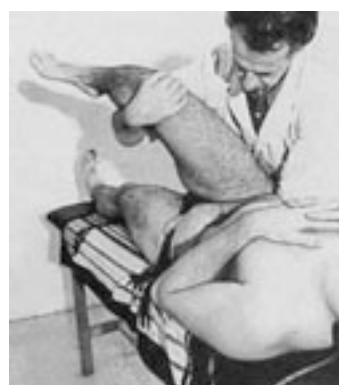### Descompresiones articulares

#### *Descompresión en el eje del cuello femoral*

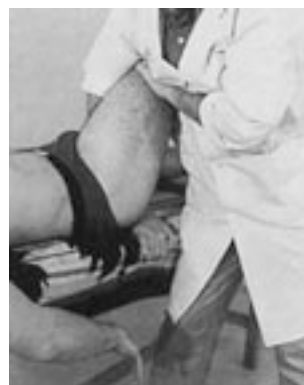No se trata de una decoaptación, sino de técnicas que permiten poner en tensión los elementos periarticulares que actúan en el eje del cuello del fémur.



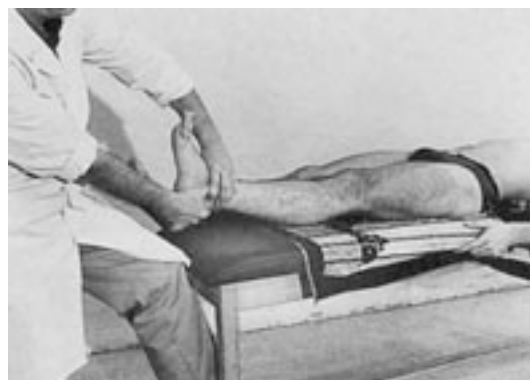32 Movilización en rotación, cadera en flexión.



33 Movilización en aducción horizontal de la cadera.



34 Descompresión en el eje del cuello femoral, con contraapoyo.



35 Descompresión de la cadera en el eje del miembro inferior.

El paciente está en decúbito supino, con la cadera flexionada y el pie descansando sobre la mesa. El médico, situado homolateralmente, realiza un par de fuerzas. La mano proximal, situada en la raíz del muslo, en la cara interna, tira hacia afuera paralelamente al cuello femoral; la mano distal se sitúa, en la cara externa del cóndilo externo y empuja el fémur hacia dentro.

Puede realizarse una técnica idéntica utilizando una palanca entre los apoyos. El médico coloca su antebrazo en la cara interna de la raíz del muslo y encuentra un punto de apoyo fijo, cogiendo el borde de la mesa. Como en la técnica anterior, la otra mano empuja el fémur hacia dentro (fig. 34).

#### **Descompresión en el eje del miembro inferior** (fig. 35)

El paciente está en decúbito supino y su propio peso ejerce la contratoma. La cadera y la rodilla están en línea recta. El médico se coloca al pie del paciente y realiza una toma bimanual tibioalcánea. La tensión y la tracción longitudinal se provocan por el desequilibrio del tronco hacia atrás. Esta técnica, que interpone la articulación de la rodilla para actuar sobre la cadera, sólo podrá practicarse si ésta no presenta ninguna patología.

## **Rodilla**

Esta articulación presenta una complejidad indudable debido a su estructura anatómica y su fisiología particular; es necesario distinguir el funcionamiento de la articulación femorrotuliana, íntimamente ligado al espacio de deslizamiento subcuadrípital y los dos compartimientos femorrotibiales. Estos últimos pueden beneficiarse con un tratamiento común o, por el contrario, separado.

### **Articulación femorrotuliana**

El hueso sesamoideo rotuliano puede movilizarse sobre la tróclea femoral de arriba a abajo (desplegamiento del fondo de saco subcuadrípital) y transversalmente (estiramiento de los alerones rotulianos interno y externo). Estas técnicas se aplican a la rodilla en extensión a fin de liberar la rótula de la gárganta troclear.

El desplazamiento vertical de la rótula puede realizarse también sobre la rodilla flexionada, aplicando el talón de la mano sobre la base del hueso e imprimiendo un movimiento tangencial, con la pierna estabilizada. Esta maniobra estira el cuádriceps y despliega el fondo de saco subcuadrípital (fig. 36).

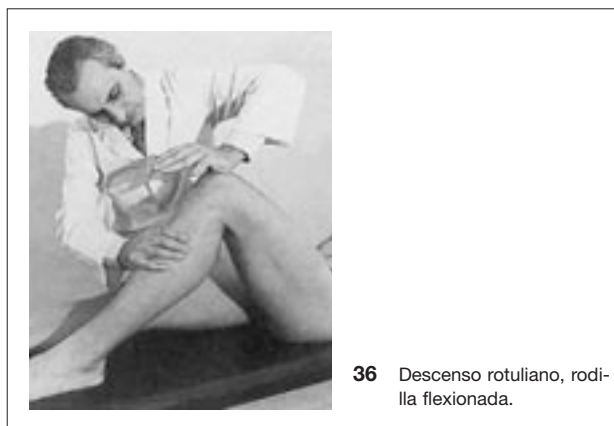### **Femorotibial**

#### **Mantenimiento de la extensión**

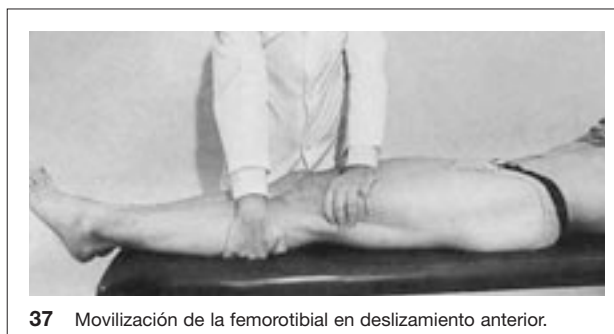Para la movilización de mantenimiento, el paciente está sentado en el extremo de la mesa y el médico fija el muslo con una mano y, mediante una toma tibial, pone la rodilla en extensión. A veces es necesario colocar la cadera en extensión para relajar los isquiotibiales. Se realiza la movilización en flexión de la misma manera.

#### **Movilización en deslizamiento**

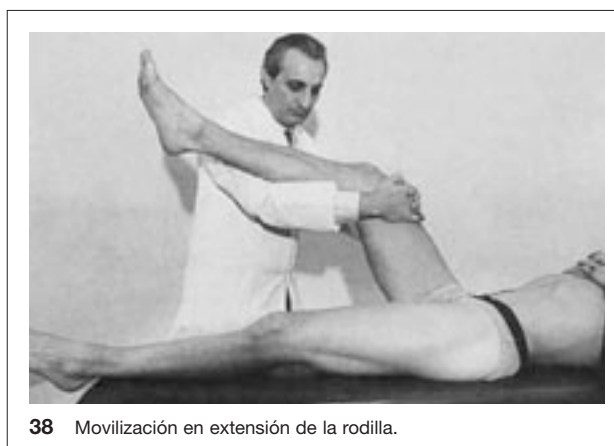Una mano, en la cara anterior del muslo, realiza la contratoma y una toma situada en la parte posterior y superior de la pierna ejerce una fuerza de traslación ventral (fig. 37). La movilización en deslizamiento posterior se efectúa de una manera similar.



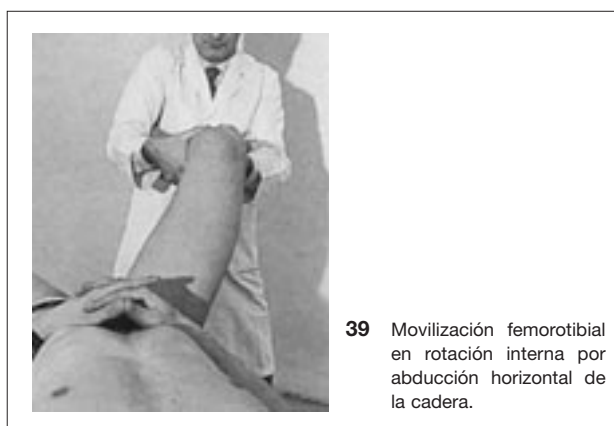
**36** Descenso rotuliano, rodilla flexionada.



**37** Movilización de la femorotibial en deslizamiento anterior.



**38** Movilización en extensión de la rodilla.



**39** Movilización femorotibial en rotación interna por abducción horizontal de la cadera.

### **Extensión**

Esta maniobra se realiza asociando un componente de deslizamiento anterior, según el desplazamiento de una superficie cóncava en relación con una superficie convexa. El antebrazo, que pasa bajo la parte proximal de la pierna, ejerce a la vez una fuerza de traslación y una fuerza de rota-

ción, y lleva la rodilla a la extensión; las manos cruzadas sobre el muslo ejercen el papel de contratoma (fig. 38).

### **Rotación interna**

El pie del paciente se sujeta en el hueco axilar y las dos manos rodean la parte superior de la pierna, manteniendo con firmeza la tuberosidad tibial en alto. Por un movimiento de traslación lateral, el médico desplaza el conjunto del miembro inferior mediante una abducción horizontal de la cadera (fig. 39). La movilización en rotación externa se realiza de forma idéntica, por traslación interna de la pierna.

### **Valgo-rotación externa**

El pie del paciente se mantiene en el hueco axilar y las manos adoptan una posición idéntica a la del ejercicio anterior. El médico provoca un movimiento de traslación interna de la rodilla; el pie debe permanecer fijo, de forma que se realiza una abertura interna asociada a una rotación externa. La maniobra puede realizarse con distintos grados de flexión. La flexión-extensión sobreañadida permite la movilización femoromeniscal del lado abierto y meniscotibial del cerrado.

### **Movilización compleja en extensión**

El pie del paciente se mantiene en el hueco axilar; una mano se sitúa en la parte superior de la pierna. El pulgar, sobre la cara interna de la tuberosidad tibial, ejerce una fuerza de traslación anterior y una rotación externa. La otra mano en el muslo sirve de contraapoyo y participa en la extensión de la rodilla (fig. 40).

### **Movilización compleja en flexión**

El pie del paciente se mantiene en el hueco axilar y la mano de la pierna empuja la tibia hacia en sentido dorsal, engancharlo con el pulgar la cara externa de la tuberosidad tibial, lo que provoca una rotación interna. La otra mano, en la cara posterior del muslo, provoca la flexión de la cadera y de la rodilla (fig. 41).

### **Movilización indirecta en flexión**

El paciente está en decúbito supino, con el miembro inferior en gancho y el talón apoyado sobre la mesa. El médico sujeta el calcáneo y el resto del pie en sacabotas y produce la flexión dorsal provocando, con este movimiento, la flexión de la rodilla.

## **Tibiotarsiana**

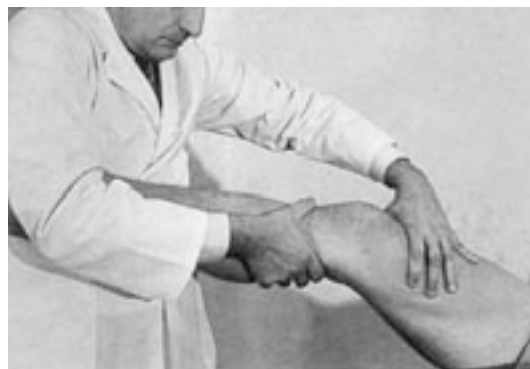### **Peroneotibiales**

Mecánicamente relacionadas con la tibiotarsiana, las articulaciones peroneotibiales superior e inferior deben moverse al mismo tiempo que la tibiotarsiana.

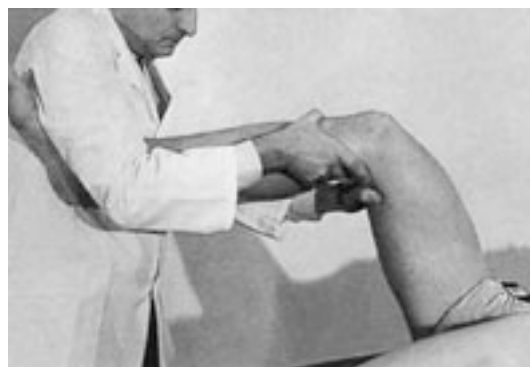El paciente está en decúbito supino con la rodilla flexionada, el pie descansando sobre la mesa y la articulación tibiotarsiana en extensión.

### **Peroneotibial superior**

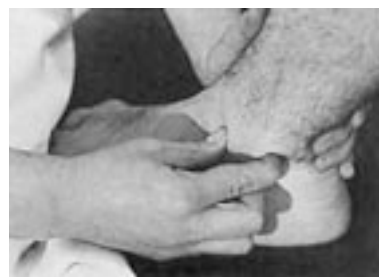El médico realiza un contraapoyo que fija la tibia por su extremo superior. La presión, realizada entre el pulgar y el índice flexionado, imprime movimientos de deslizamiento de adelante hacia atrás y ligeramente hacia adentro a nivel de la cabeza del peroné. Para mayor comodidad, la presión puede realizarse por apoyo de la eminencia tenar.



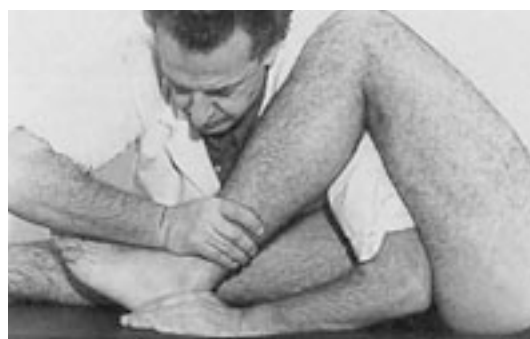40 Movilización compleja en extensión de la rodilla.



41 Movilización compleja en flexión de la rodilla.



42 Movilización de la femorotibial inferior.



43 Deslizamiento posterior de la tibia (tobillo).

### **Peroneotibial inferior** (fig. 42)

La contratoma mantiene la tibia por su parte inferior. La toma entre el pulgar y el índice a nivel del maléolo externo,

realiza movimientos de deslizamiento de delante hacia atrás, de pequeña amplitud, teniendo en cuenta la ausencia de cartílago articular, sustituido a este nivel por una franja sinovial.

### **Deslizamientos de la articulación tibiotarsiana** (fig. 43)

La movilidad articular de la articulación tibiotarsiana precisa movimientos de deslizamiento posterior durante la extensión y de deslizamiento anterior durante la flexión.

El paciente está en decúbito supino, con la rodilla flexionada y el pie descansando sobre la mesa. El médico interpone su antebrazo entre la nalga y el calcáneo para evitar el retroceso de éste durante el empuje tibial posterior realizado con la otra mano. Esta movilización en deslizamiento puede realizarse con distintos grados de flexión de la tibiotarsiana.

### **Flexión-extensión**

El paciente está en decúbito supino. La rodilla se mantiene flexionada para distender los gemelos. El médico mantiene el extremo del segmento tibial, dejando libre el maléolo externo. La toma del talón, llamada en sacabotas, tira del calcáneo hacia abajo; el antebrazo actúa al mismo tiempo, apoyándose en el antepié, lo que mejora considerablemente la palanca movilizadora en el movimiento de flexión.

Esa técnica acoplada presenta, no obstante, el inconveniente de interponer las articulaciones del tarso anterior. Para el movimiento de extensión, la toma en el talón empuja el bloque calcaneoastragalino hacia arriba y atrás. Una segunda toma en el cuello del astrágalo favorece el movimiento.

Una técnica realizada mediante una doble toma a uno y otro lado de los maléolos permite encadenar los movimientos de flexión y de extensión sin cambiar la posición de las manos (fig. 44). La toma doble impide la interposición del antepié y respeta un eje de rotación próximo al eje fisiológico de la articulación tibiotarsiana.

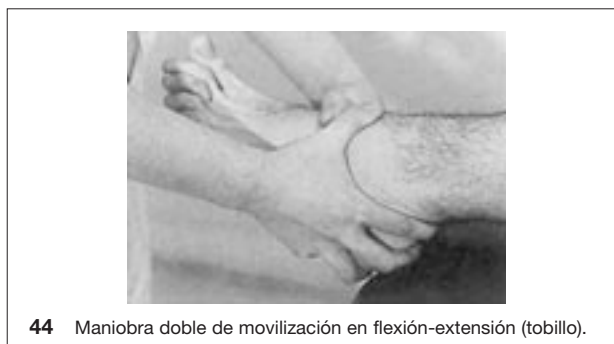Todas estas técnicas pueden realizarse en decúbito prono, con la rodilla flexionada para distender los gemelos. La contratoma mantiene el extremo inferior de la tibia sin apoyarse en el maléolo peroneo, para no dificultar el deslizamiento articular. La toma del talón tira del calcáneo e imprime un movimiento de flexión a la articulación tibiotarsiana.

### **Subastragalina**

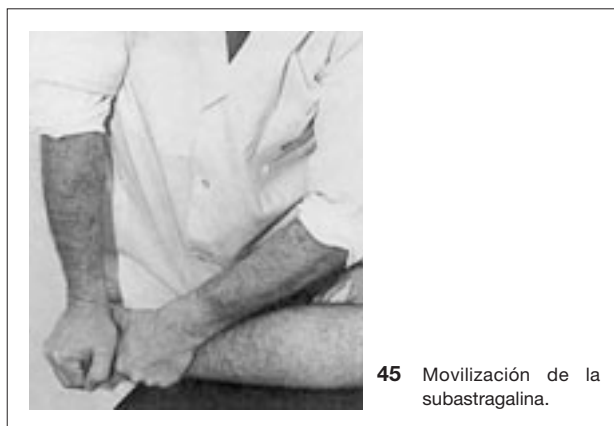Está construida como una doble articulación autobloqueante. Presenta un par articular con una superficie posterior de convexidad calcánea y una superficie anterior de convexidad astragalina. Al estar situados los ejes de rotación de este par articular sobre cada uno de los dos huesos, cada eje limita los movimientos de la otra articulación. Por ello, la subastragalina sólo puede presentar movimientos de abertura-deslizamiento de pequeña amplitud, indispensables para la transmisión de los movimientos rotatorios entre el pie y la pierna durante la adaptación del miembro inferior al suelo.

Estos movimientos de traslación-abertura interna y externa, de traslación-abertura anteroposterior y de rotación sólo pueden realizarse mediante tomas cortas.

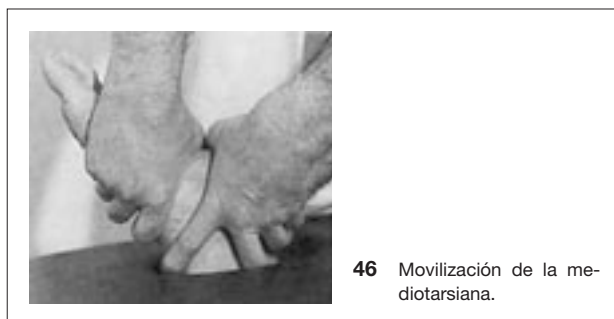El paciente está en decúbito lateral, con el pie fuera de la mesa y la rodilla flexionada para distender los gemelos. Se realiza una contratoma encerrando el conjunto maléolo-astrágalo, con la articulación tibiotarsiana en flexión, para



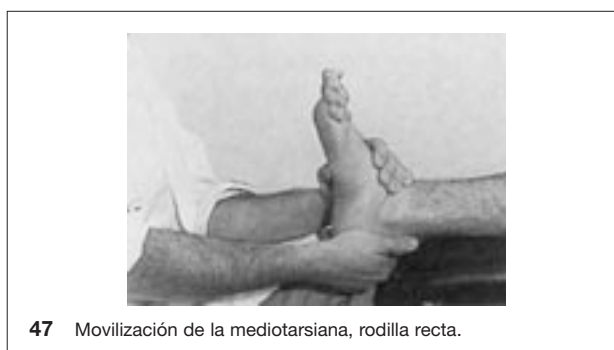44 Maniobra doble de movilización en flexión-extensión (tobillo).



45 Movilización de la subastragalina.



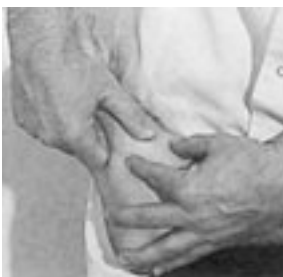46 Movilización de la mediotarsiana.



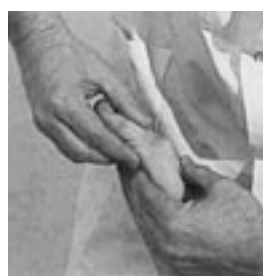47 Movilización de la mediotarsiana, rodilla recta.

mejorar el bloqueo astragalino. La toma sujeta el calcáneo y realiza movimientos de deslizamiento transversales y de abertura interna y externa (fig. 45).

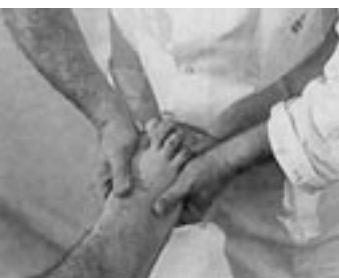Los otros movimientos de la subastragalina pueden obtenerse con el paciente en decúbito prono, con la rodilla flexionada y la articulación tibiotarsiana mantenida en extensión a fin de liberar el calcáneo. La contratoma mantiene el conjunto maléolo-astrágalo para evitar los movimientos de flexión-extensión de la tibiotarsiana. La toma calcánea realiza los movimientos de cabeceo y de giro correspondientes respectivamente a los movimientos de traslación-abertura anteroposterior y a los movimientos de rotación.



48 Movilización de la articulación innominada.



50 Movilización en flexión de la metatarsofalángica del primer dedo.



49 Movilización llamada en «ala de mariposa» de Lisfranc.

toma con tres dedos realiza deslizamientos de arriba hacia abajo alternativamente sobre el escafoides y el cuboides.

### Articulación innominada

Situada entre el escafoides y los tres cuneiformes, esta interlínea sólo puede moverse en su parte interna. La contratoma inmoviliza el escafoides y la toma del primer cuneiforme entre el pulgar y el índice realiza movimientos de deslizamiento superior e inferior (fig. 48).

El hecho de que el segundo y tercer cuneiformes estén encastrados hace que su movilización sea prácticamente imposible.

### Chopart o mediotarsiana

Se trata de una doble articulación que presenta un compartimiento interno astragaloescafoideo y un compartimiento externo calcaneocuboideo. Este conjunto realiza movimientos de aducción-supinación y de abducción-pronación del antepié, en relación con el retropié.

#### Movilización I

El paciente está en decúbito supino. El médico se coloca lateralmente. La contratoma inmoviliza el retropié:

- el calcáneo se fija contra el astrágalo;
- el conjunto calcáneo-astrágalo debe encontrarse en flexión dorsal para evitar los movimientos del astrágalo en la muesca tibioperonea.

La toma sujeta el conjunto escafoides-cuboides y realiza movimientos de deslizamiento de arriba hacia abajo, de aberturas interna y externa, y de rotación en supinación y en pronación.

Los movimientos de pronosupinación son ampliados rápidamente por la subastragalina, si no se sujeta correctamente la parte posterior del pie (fig. 46). En esta técnica, la toma y la contratoma están prácticamente en contacto para movilizar solamente la interlínea mediotarsiana.

#### Movilización II

La articulación de Chopart puede moverse colocando al paciente en decúbito supino con la rodilla extendida, el pie fuera de la mesa y la articulación tibiotarsiana en flexión. La tensión del tríceps y la flexión de la articulación tibiotarsiana favorecen el bloqueo del retropié. El médico, colocado en el extremo de la mesa, inmoviliza el calcáneo con una mano y sujeta el escafoides con la otra (fig. 47). Esta toma permite realizar un movimiento helicoidal del tipo «espada», que solicita el conjunto de los cartílagos articulares de la mediotarsiana.

El compartimiento interno o externo de la articulación mediotarsiana puede moverse de forma aislada. Una

### Lisfranc o tarsometatarsiana

Esta articulación está situada entre los tres cuneiformes y el cuboides por una parte, y la base de los cinco metatarsianos por otra. El encajamiento de las piezas óseas, sobre todo en la parte media, no permite movimientos de gran amplitud. Sólo los metatarsianos externos presentan una mayor libertad.

La contratoma debe inmovilizar los tres cuneiformes y el cuboides, respetando la oblicuidad hacia atrás y hacia afuera de la interlínea. La toma, sujetando los metatarsianos, realiza movimientos de flexión con deslizamiento inferior, y de extensión con deslizamiento superior, así como movimientos de pronosupinación alrededor de un eje que pasa por el tercer metatarsiano.

La movilización de los metatarsianos, los unos en relación con los otros, llamada en «tecla de piano» y la movilización en excavación y aplanamiento transversal del antepié, llamada en «ala de mariposa», solicitan igualmente la interlínea de Lisfranc (fig. 49). La oblicuidad de las interlíneas entre el primer cuneiforme - primer metatarsiano y cuboides - quinto metatarsiano, permite aumentar la amplitud del movimiento. Nota: La movilización intermetatarsiana desempeña un papel importante en el despertar propioceptivo de los músculos interóseos.

### Dedos de los pies

#### Metatarsofalángica del primer dedo

Articulación condiloidea que presenta movimientos de flexión-extensión, abducción-aducción y rotación, sólo pasivamente. El desplazamiento de la superficie falángica cóncava sobre la convexidad metatarsiana implica un deslizamiento en el mismo sentido que el desplazamiento.

La contratoma se realiza sobre el primer metatarsiano, evitando apoyarse sobre el tendón extensor. La toma mantiene el dedo en toda su longitud y realiza movimientos de flexión con deslizamiento inferior, de extensión con deslizamiento superior, de abducción con deslizamiento externo y de aducción con deslizamiento interno, asociados eventualmente a tracciones de decoaptación (fig. 50).

### Maniobra doble

El terapeuta realiza un par de fuerzas: un empuje en sentido caudal sobre la cara dorsal del primer metatarsiano y un empuje en sentido craneal sobre la cara plantar de la primera falange, que llevan consigo, simultáneamente, el deslizamiento dorsal y la extensión (cf Movilización en extensión de las metacarpofalángicas, fig. 26).

### Interfalángica del primer dedo

Esta articulación troclear presenta movimientos de flexión-extensión y, por su laxitud ligamentaria, abertura interna y externa, así como traslación lateral.

La contratoma inmoviliza la primera falange. Teniendo en cuenta el pequeño tamaño del segmento que se va a movilizar, la toma debe adaptarse en función de las lesiones y de las eventuales cicatrices, para realizar movimientos de flexión y de extensión.

Nota: La toma que se apoya en la uña y el pulpejo muchas veces se tolera mejor y es más eficaz que la toma lateral, preconizada con frecuencia, pero que presiona el pliegue cutáneo sobre el borde de la uña.

La movilización de los otros dedos se basa en el mismo principio.

Cualquier referencia a este artículo debe incluir la mención: PIERRON G., LEROY A. et DUPRÉ J. M. – Mobilisation passive des articulations périphériques. – Encycl. Méd. Chir. (Elsevier, Paris-France), Kinésithérapie-Rééducation fonctionnelle, 26-074-A-10, 1995, 14 p.

## Bibliografía

- [1] **BORGI R, PLAS F.** Traumatologie et rééducation (tome 2). Monographie de Bois-Larris. Masson. Paris. 1982
- [2] **BOURNETON A.** Un aspect négligé des traitements ostéo-articulaires, incidences sur le devenir articulaire et techniques Sohler. Ann Kinesither 1990 ; 17 : 287-290
- [3] **CORRIGAN B, MAITLAND GD.** Médecine orthopédique pratique. Masson. Paris. 1986
- [4] **CYRIAX J.** Manuel de médecine orthopédique. Traitement par manipulations, massages et infiltrations. Masson. Paris. 1988
- [5] **EFTHER G.** Technologie de base à l'usage du masseur-kinésithérapeute. Masson. Paris. 1980
- [6] **GIROUD M.** Mobilisations passives analytiques spécifiques. Ann Kinesither 1985 ; 12 : 233-235
- [7] **GOUILLY P, PETITDANT B.** La mobilisation passive. Ann Kinesither 1986 ; 13 : 355-362
- [8] **HIGNET R.** La decoaptation de l'articulation coxo-fémorale. Ann Kinesither 1993 ; 20 : 77-80
- [9] **HUGUENIN F.** Médecine orthopédique. Médecine manuelle. Diagnostic. Masson. Paris. 1991
- [10] **KALTENBORN F.** Thérapie manuelle pour les articulations des membres. Prodim. Bruxelles, 1984, Maloine. Paris. 1985
- [11] **KAPANDJI IA.** Physiologie articulaire (tome 1) : membre supérieur, (tome 2) : membre inférieur. Maloine. Paris. 1980 et 1985
- [12] **LEROY A, PIERRON G, PENINOU, DUFOUR M, MEIGER H, GENOT C.** Kinésithérapie 3, membre supérieur. Flammarion Médecine Sciences. Paris. 1986
- [13] **LESAGE Y, MREJEN D.** Manipulations des articulations périphériques. Vigot. Paris. 1989
- [14] **MAITLAND GD.** Articulations périphériques, évaluation, examen et traitements par le mouvement passif. Payot. Lausanne. Doin. Paris. 1988
- [15] **MARATRAT R.** Les méthodes passives de rééducation. Encycl Med Chir (Paris, France). Kinésithérapie. 26070 A<sup>10</sup> 1982 ; 15 p
- [16] **MCCONAILL MA, BASMADJIAN JV.** Muscles and movements. RE Krieger Publishing. New York. 1977
- [17] **MENNELL JM.** Joint pain. Little Brown and compagny. Boston. 1964
- [18] **MIDDLETON P, PUIG P, TROUVE P, ROULLAND R, COBAC AM, FLEURY P.** Notre expérience du travail excentrique comme technique de gain d'amplitude. Indications et résultats. In : Péliissier J, Hérisson C eds. Actualités en rééducation fonctionnelle et réadaptation. Masson. Paris. 1993 ; pp 409-417
- [19] **MONET JL, STEVENIN P.** Mobilisation passive manuelle. Encycl Med Chir (Paris, France). Kinésithérapie. 26074 A<sup>10</sup>. 1983 ; 12 p
- [20] **PENINOU G, BARRETTE G.** Les mouvements de l'épaule par le scapulum. Kinesither Sci 1991 ; 302 : 19-26
- [21] **PIERRON G, BOUDEVILLE V.** Techniques de massage, mobilisation, recrutement du poignet. Ann Kinesither 1994 ; 21 : 379-382
- [22] **PIERRON G, LE ROUX P, DESMARAIS JJ.** Exemples de piégeages articulaires et musculaires du genou. Ann Kinesither 1992 ; 19 : 219-223
- [23] **PIERRON G, LEROY A, PENINOU G, DUFOUR M, GENOT C.** Kinésithérapie 2, membre inférieur. Flammarion Médecine Sciences. Paris. 1984
- [24] **WARWICK R, WILLIAMS PL.** Gray's anatomy. Longman. Edimbourg. 1973