# Reimplantación de los dedos y de la mano

S. Ehrler
G. Foucher
C. Callens

*Resumen.* – *Actualmente, la reimplantación de la mano y de los dedos cuenta con técnicas microquirúrgicas que permiten obtener resultados inimaginables hace tan sólo 30 años. El tipo de intervención depende del número y la localización de los segmentos amputados, y de su mecanismo, teniendo en cuenta que el pronóstico de avulsión es el más temible. La conservación del pulgar resulta esencial, así como la de las amputaciones transmetacarpianas. La rehabilitación comienza precozmente combatiendo el edema y la amiotrofia desde el punto de vista articular, muscular, cutáneo y sensitivo, y con la ayuda de ortesis. La reintegración se considera de inmediato y requiere la movilización de las personas implicadas.*
*Los resultados (basados en el porcentaje de supervivientes, el factor de satisfacción del paciente, la calidad de la recuperación sensitiva, la intolerancia al frío y la reanudación de la actividad laboral) son muy satisfactorios, con un récord para las reimplantaciones del pulgar y las reimplantaciones distales.*
*Sin embargo, dichos resultados dependen de la colaboración entre el equipo quirúrgico y el equipo de rehabilitación.*

© 1999, Editions Scientifiques et Médicales. Elsevier SAS, París. Todos los derechos reservados.

## Introducción

Actualmente, la reimplantación de los dedos y de la mano se ha convertido en una intervención común [75] cuya historia es aún muy reciente. Si hubiera que citar un solo nombre en cirugía experimental, sería el de Alexis Carrel quien, en 1906, efectuó con éxito los primeros alotrasplantes en perros. Otro hecho importante en el desarrollo experimental fue la introducción del microscopio operatorio por Jacobson y Suárez que, en 1965, permitió a Buncke lograr la primera reimplantación parcial de la mano en el mono.
Aunque Malt y McKhann [50] reimplantaron con éxito un antebrazo en 1962, hubo que esperar algunos años para ver los primeros intentos de revascularización por parte de Kleinert y Kasdan, y de reimplantación por parte de Komatsu y Tamai [68]. Los laboratorios de microcirugía se fueron multiplicando hasta que la disciplina se incluyó en la formación actual del cirujano [6]. Una gran seguridad en la reparación de vasos de alrededor de medio milímetro de diámetro requiere, sin embargo, una práctica regular reservada a centros especializados. Los heridos son recibidos por equipos técnicos dirigidos por especialistas en microcirugía y cirugía de la mano las 24 horas del día. Estas condiciones son indispensables para el perfeccionamiento de las indicaciones, las técnicas y los resultados.

***Solange Ehrler*** *: Médecin chef, service de rééducation fonctionnelle et appareillage, centre de réadaptation fonctionnelle Clémenceau, 45, boulevard Clémenceau, 67000 Strasbourg, France.*
***Guy Foucher*** *: Chirurgien SOS-mains, clinique du Parc, 4, boulevard du Président-Edwards, 67000 Strasbourg, France.*
***Christian Callens*** *: Moniteur cadre de massokinésithérapie, directeur institut de formation en massokinésithérapie des hôpitaux universitaires de Strasbourg, 6, rue Saint-Marc, 67000 Strasbourg, France.*

## Definición

Antes de abordar el tema de la indicación de las reimplantaciones, es importante recordar algunas definiciones oficializadas por la Sociedad internacional de microcirugía [4]: la muñeca separa las microrreimplantaciones de las macrorreimplantaciones. Sólo se tratarán las primeras, que son las más frecuentes. Se han diferenciado diferentes zonas, desde la zona 1 que se detiene en la lúnula de la uña hasta la zona 5 entre la arcada palmar superficial y el pliegue de flexión de la muñeca. Por otra parte, se distinguen las amputaciones totales de las amputaciones subtotales, caracterizadas por la interrupción de la circulación sanguínea y la persistencia de una conexión ósea (tipo I), tendinosa (tendón extensor: tipo II; flexor: tipo III), nerviosa (tipo IV) o cutánea (inferior a un cuarto de la circunferencia: tipo V). Se reserva el término revascularización para los casos con una vascularización insuficiente que debe mejorarse quirúrgicamente.

## Acondicionamiento y actitud práctica

Se recordará brevemente que el enfriamiento del segmento amputado con hielo aumenta la tolerancia tisular frente a la isquemia; aunque la temperatura ideal oscila los 4 °C, el contacto directo provoca congelación e imposibilita la reimplantación. Un riesgo análogo puede acarrear el uso de líquidos de conservación no fisiológicos como el agua o el alcohol. El segmento ha de guardarse en una bolsa de plástico hermética que se coloca sobre hielo. Esto permite superar el clásico plazo de 6 horas de isquemia; se ha llegado incluso a obtener éxito pasadas las 94 horas. Cabe recordar algunas medidas generales en el lugar del accidente: no utilizar antisépticos (especialmente cromáticos) porque dificultan el control de la coloración cutánea tras la revascularización y dañan el endotelio vascular, simple apósito compresivo en el muñón (sin algodón en contacto con la herida) y elevación del miembro (se controla mejor la hemostasia que con un torniquete artesanal capaz de provocar lesiones endoteliales irreversibles). La compresión directa es necesaria sólo en caso de que persista la hemorragia (herida arterial parcial). Pueden administrarse analgésicos inyectables pero no por vía oral, porque podría retrasar la intervención en caso de que fuera necesario practicar una anestesia general. La profilaxis antitetánica es de rigor. Si la amputación no es total, los ejes anatómicos deben restablecerse y mantenerse con una férula para evitar la torsión de los pedículos y de los tejidos.

## Indicaciones de las reimplantaciones digitales

La anamnesis y el examen deben servir para responder a dos preguntas, que implican una cierta experiencia del cirujano.
— ¿La función global de la mano mejorará a largo plazo con la reimplantación?
— ¿Dicha mejora potencial compensa el riesgo quirúrgico, el costo del tratamiento y la duración de la baja laboral? [12, 72].
Actualmente, la supervivencia del segmento amputado no es suficiente, ya

que la supervivencia sin función debe considerarse un fracaso. Los factores que guían la indicación de la reimplantación dependen tanto del herido como de la naturaleza de la herida [25].

Además, no hay límite de edad: en esta serie los extremos son 12 meses y 82 años [34]. En realidad, la «edad de los nervios» es más determinante que la «edad de las arterias» y, aunque se ha fijado un límite relativo de 55 años [31], es difícil obtener buena sensibilidad después de los 35 años. Desde el punto de vista vascular deben considerarse la arteriosclerosis, el tabaquismo, algunas patologías asociadas (por ejemplo, diabetes o síndrome de Raynaud) y un traumatismo anterior proximal.

Los factores debidos al traumatismo también son importantes: lado dominante, tipo de traumatismo, magnitud de la contaminación, tiempo de isquemia, método de conservación, etc. Sin embargo, la indicación depende esencialmente de la cantidad de segmentos amputados y del lugar de la amputación (único o múltiple). Se distinguen las secciones francas, el aplastamiento (localizado o difuso) y la avulsión. A veces identificable gracias a las manchas cianóticas o a una «línea roja» laterodigital, el aplastamiento moderado tiene buen pronóstico. Si se extiende al lecho vascular distal generalmente lleva al fracaso. La avulsión es el mecanismo más peligroso, tanto en lo que se refiere a la supervivencia inmediata como al aspecto funcional secundario. Los daños tisulares se observan en lugares distintos: en las arterias se producen roturas subadventicias múltiples proximales que se manifiestan en forma de arteria demasiado larga (signo de «cinta» de Van Beek). Las lesiones nerviosas extensas y la avulsión de la unión musculotendinosa son también factores que proporcionan malos resultados funcionales.

### TOPOGRAFÍA LESIONAL

La topografía lesional (uno o varios sectores y lesión más o menos proximal) resulta determinante. En las mutilaciones más graves a menudo hay que limitarse a la reconstrucción de la función de pinza y a la reimplantación heterotópica, colocando los mejores dedos en la mejor posición funcional. Queda el problema de la amputación proximal de dos dedos, en particular del índice y del medio. En caso de que los demás dedos estén indemnes, la perturbación funcional a veces puede hacer lamentar la reimplantación. Jones, en un estudio comparativo entre amputados y reimplantados, demostró el escaso beneficio funcional de la reimplantación en estas indicaciones particulares. En las amputaciones unidigitales la indicación presenta más matices. En caso de amputación proximal, la reimplantación se justifica frecuentemente en el niño (a veces en las mujeres y en los músicos). La indicación es más imperativa cuando la mano ya ha sufrido una mutilación anterior, los dedos restantes presentan lesiones graves o el lado opuesto está afectado en su función. Salvo estas circunstancias, la indicación debe considerarse con prudencia.

Las mejores soluciones para las amputaciones unidigitales de los dedos externos (D2 o D5) son la prótesis estética [61] o la amputación proximal, dejando una mano con cuatro dedos estéticamente aceptable. En caso de amputación de uno de los dedos centrales, la translocación puede mejorar la estética. Sin embargo, la experiencia muestra que los resultados funcionales de las amputaciones distales son de tal calidad que, desde 1976, la indicación se confirma sistemáticamente. La integridad de la articulación interfalángica proximal (IFP) y de la inserción del flexor superficial explica el buen pronóstico funcional.

### EVALUACIÓN

En 1976 fue elaborada una evaluación cifrada que luego fue modificada [35]. La reimplantación puede considerarse cuando se alcanzan 10 puntos; los niños, los músicos (suplemento funcional) y las mujeres (suplemento estético) tienen cuatro puntos suplementarios. Esta evaluación no excluye la amputación solitaria y proximal del índice y subraya la importancia de los dedos cubitales en la toma de fuerza.

En 1984, Schenck [66] propuso una evaluación más sofisticada; su complejidad explica quizás la escasa repercusión obtenida en la práctica.

Después de una evaluación local y general, deben exponerse al paciente las posibilidades quirúrgicas y el resultado esperado de manera clara y precisa, sin olvidar mencionar las probabilidades de fracaso, la cantidad y naturaleza de eventuales reintervenciones, la duración aproximada de la baja laboral y las posibilidades de trabajar en el mismo puesto [41]. Aunque no resulta fácil, a veces hay que saber resistir a los reclamos insistentes del herido o de su familia cuando un mal resultado funcional puede comprometer la mano [40]. Pretender que en caso de fracaso funcional la amputación secundaria es siempre posible conduce a menudo a resultados desastrosos.

## Táctica y técnica en las reimplantaciones digitales

### TÁCTICA

La anestesia por bloqueo es ventajosa en un enfermo que por lo general no está en ayunas y facilita la limpieza peroperatoria de la herida. Además, las técnicas de «bloqueos nerviosos» tienen la ventaja de producir una buena vasoplejía. El único inconveniente reside en la dificultad para conseguir la inmovilidad absoluta del paciente durante los procedimientos de microcirugía, aunque esté cómodamente instalado en un colchón. En las amputaciones multidigitales, el orden de reimplantación respeta la primacía del pulgar y la reconstrucción de la función de pinza fina (practicando en caso de necesidad las reimplantaciones heterodigitales), para proseguir en dirección cubital.

### TÉCNICA

La rectificación de los bordes de la herida es primordial y requiere un acortamiento esquelético; debe ser económica en el pulgar, cuya longitud es intangible por la función de pinza, y en todos los casos debe predominar en el segmento amputado. A veces es más generosa (hasta 1 cm) en un dedo largo con aplastamiento. Un dedo cuya movilidad está reducida es menos molesto para la función global de la mano si es de menor longitud.

A menudo, se adopta la secuencia de reparación siguiente: hueso, periostio, tendón extensor, nervios, arterias, tendones flexores, venas y piel.

En las reimplantaciones, una buena osteosíntesis debe ser rápida, simple, con desprendimiento moderado del periostio y suficientemente estable para permitir la consolidación ósea rápida y el uso intensivo de ortesis desde la tercera semana. Pueden utilizarse alambres, hilos de acero, microtornillos o clavos endomedulares. Estos últimos implican la introducción del material en la médula ósea (con o sin cemento, «bilboquet», «clavo bloqueado» o «en espiral») [26]. Es un tiempo importante; la frecuencia de los retrasos de consolidación y de pseudoartrosis se explica por diversos factores: mecanismo de aplastamiento o de avulsión, pérdida de sustancia ósea, tiempo de isquemia prolongado, incongruencia después de acortamiento, fracturas transversales diafisarias, derivaciones vasculares largas, inmovilización ortopédica insuficiente en caso de instalación inestable (yesos difíciles de ajustar alrededor de un apósito voluminoso, etc.). En algunas series, el porcentaje de complicaciones alcanza el 50 % [8].

Las amputaciones transarticulares constituyen un caso particular. Si hay sección franca con desprendimiento único de un pequeño fragmento articular, el pegamento biológico puede ser una solución. Generalmente se agrega un alambre longitudinal en extensión para la articulación IFP y para la articulación interfalángica distal (IFD), y en flexión para la metacarpofalángica (MF), lo cual puede dificultar la reparación ligamentaria. Una destrucción más extensa

de la superficie articular lleva a considerar otras soluciones. La artrodesis sigue siendo una solución aceptable para la articulación IFD, a veces necesaria para la IFP y siempre lamentable para la MF. La artroplastia inmediata con interposición de un *spacer* de Swanson es una posibilidad, pero los resultados, a veces mediocres, provocan una rigidez en extensión, cuyo valor funcional es inferior a la artrodesis en buena posición. Una oportunidad única es la transferencia compuesta articular libre vascularizada a partir de un dedo no reimplantable [24]. La última solución es la perennización temporal de la pérdida de sustancia, seguida secundariamente de reconstrucción que, según la pérdida ósea y la edad, puede hacerse en las articulaciones MF e IFP, ya sea por prótesis articular o por transferencia libre vascularizada a partir del segundo dedo del pie.

Para algunos autores, el tercer tiempo es la reparación arterial. Es preferible proceder primero a la reparación del tendón extensor con algunos puntos en «X» y luego a la del flexor, generalmente mediante un punto axial de Tsuge y una sutura continua epitendinosa.

Si resulta posible es preferible reparar las dos arterias, recordando que la arteria dominante mira el eje de la mano.

Por último, en caso de pérdida de sustancia cutánea asociada a la pérdida de sustancia arterial, una solución interesante es el colgajo «portaarteria» que puede ser libre (colgajo venoso arterializado) o en «islote» (por ejemplo, colgajo antebraquial radial cuya arteria distal sirve para revascularizar uno o más dedos). Esto no debe hacer olvidar que está demostrado que un injerto de piel puede aplicarse directamente y con éxito sobre un puente vascular.

### PROBLEMAS PARTICULARES

Tres casos merecen una breve mención: la avulsión del pulgar, la amputación distal y la amputación por anillo.

#### *Avulsión del pulgar*

La recuperación de un pulgar arrancado merece la utilización de todos los artificios antes citados [52]. Las particularidades anatómicas del pulgar ofrecen posibilidades suplementarias. La variabilidad anatómica de la arteria principal del pulgar y la naturaleza extensiva de las lesiones condujeron a Tsai [71] a proponer la técnica denominada *jump graft*, que consiste en llevar la anastomosis proximal del injerto directamente sobre la arteria radial, a la altura de la tabaquera anatómica, mientras que las anastomosis distales pueden efectuarse de manera terminoterminal o laterotermi-nal. Otra posibilidad es hacer un «desvío» arterial. Pho [60] y posteriormente Lobay [47] utilizaron el pedículo del cuarto espacio. Si fracasa, esta solución cierra las puertas a algunos métodos de reconstrucción como la policización o el colgajo en «islote» de Littler. Cuando el calibre es propicio, la utilización de la arteria intermetacarpiana dorsal del segundo espacio o de la arteria comisural es menos arriesgada. Desde el punto de vista tendinoso, las transferencias inmediatas, tanto del extensor (extensor propio del índice) como del flexor (flexor superficial del anular) son discutibles dado el riesgo de fracaso de la reimplantación. La introducción de un vástago de silicona es sencilla, a menos que se prefiera la simple tenodesis por reposición tendinosa y sutura intramuscular.

En caso de pérdida de sustancia dorsal extensa de la piel y de la red venosa, dos métodos simplifican la tarea: el desvío venoso (a partir de la cara dorsal del índice) asociado a injerto de piel y colgajo «volatín» portavena (en caso de contraindicación al injerto) [29].

#### *Amputación distal*

Aunque las reimplantaciones distales a la inserción del tendón flexor superficial no constituyen un problema, no ocurre lo mismo con las amputaciones «muy distales» que rebasan la articulación IFD. La colocación de alambres axiales es generalmente suficiente, pero en caso de amputación transungueal la «síntesis» ungueal resulta más conveniente. Como estas amputaciones son distales a la arcada arterial distal, es preciso suturar una rama; se ha demostrado que la de mayor diámetro es generalmente medial [33].

El retorno venoso constituye un problema frecuente, ya que aunque a la altura de la raíz de la matriz hay una arcada venosa, en situación más distal se debe optar entre una anastomosis venosa palmar, una anastomosis arteriovenosa (Smith) y la utilización durante 5 días de sanguijuelas (éstas tienen la ventaja de inyectar localmente un potente anticoagulante, la hirudina).

#### *Amputación por anillo*

El «dedo-anillo» [73] plantea problemas múltiples. Las indicaciones menos discutibles después de amputaciones completas son las más distales, con conservación de la inserción del tendón flexor superficial. En realidad, la separación esquelética se hace frecuentemente a la altura de la articulación IFD.

Se ha descrito una técnica [27, 30] que consiste en efectuar una sola derivación arterial, que va de la bifurcación de la arteria digital común a la falange distal. En general, la anastomosis distal se hace en primer lugar a través de una corta incisión lateral a la altura de la articulación IFD, previa estabilización ósea o artrodesis distal. El principio es conservar, en el lado opuesto a la derivación, el segmento arterial proximal que nutre el flexor y la articulación IFP y el segmento distal que vasculariza de manera retrógrada la envoltura cutánea. Una doble derivación tiene por finalidad crear un desierto vascular capaz de provocar una necrosis cutánea, así como una cierta rigidez. En caso de contusión cutánea importante, ésta es generalmente dorsal por lo cual el colgajo «portavena» en «bandera» resulta ideal.

## *Reimplantaciones transmetacarpianas y transcarpianas*

### TÁCTICA

Conviene precisar que las prótesis más sofisticadas de la mano [21] son inferiores a los resultados mediocres de las reimplantaciones [65]; por lo tanto, si no hay riesgo vital, las indicaciones son numerosas y los resultados favorables desde el punto de vista funcional [31, 53, 54], sobre todo si se les compara con las amputaciones más proximales en el miembro superior. Chen et al [10] consideran que el resultado es satisfactorio en el 80 % de los casos. El acortamiento, a veces importante y necesario en los aplastamientos, es tolerable en el miembro superior.

Aunque el enjuague de la pieza casi no se utiliza en la zona digital, algunos autores lo aconsejan porque posee ciertas ventajas: eliminación de una parte de los catabolitos, mejor enfriamiento de la pieza, diagnóstico de lesiones arteriales escalonadas, localización de venas de drenaje, etc. Según los trabajos experimentales, se prefiere el *flush* a baja presión de una preparación tipo Collins enfriada a 4 ºC.

La reanimación es capital para anticipar la compensación que necesitará el sangrado al soltar el torniquete; este problema se minimiza con la reparación previa de por lo menos una vena de grueso calibre y la colocación de un clamp temporal en venas de calibre notable.

### TÉCNICA

Primero deben limpiarse los bordes de la herida en todos sus planos, especialmente musculares. La apertura de las celdas interóseas, tenar e hipotenar es una maniobra útil en las amputaciones mediocarpianas y más proximales. En caso de aplastamiento severo o de tiempo de isquemia largo y compromiso de la vitalidad de los músculos intrínsecos, la exéresis es necesaria y constituye la única profilaxis de una rigidez secundaria con «hormigonado» de la mano, de tratamiento aleatorio. La apertura evita el síndrome de las celdas y la incisión del ligamento anterior

al canal carpiano es deseable para la exposición y el crecimiento ulterior del nervio mediano.

El tiempo siguiente es óseo. La amputación transarticular MF permite la reconstrucción articular mediante técnicas combinadas de atornillado y cerclaje tipo Lister. En la amputación transmetacarpiana con frecuencia existe un aplastamiento que necesita acortamiento y que a veces alcanza de 2 a 4 cm. Esto ocasiona numerosos problemas: igualación de los metacarpianos para evitar la diastasis de uno de ellos, osteosíntesis en sección transversal, ajuste de los músculos extrínsecos e intrínsecos. La osteosíntesis endomedular es más adecuada. En el carpo hay que tratar de salvar la movilidad de la muñeca, cuya influencia sobre la movilidad digital es importante por los efectos de tenodesis. En ocasiones, una buena solución es la resección inmediata de la primera fila.

Si el tiempo de isquemia es prolongado, es preferible comenzar por la sutura arterial y luego aflojar el torniquete durante un período breve. Éste vuelve a inflarse para continuar la intervención. Rara vez es preciso recurrir al restablecimiento del flujo arterial por canulación temporal, pero esto puede ser lógico en caso de isquemia prolongada.

La etapa siguiente es la de reparación de los tendones extensores. Una buena movilidad de la muñeca en dorsiflexión es generalmente compatible con una reparación inmediata y la colocación de las articulaciones MF en flexión. La dificultad para mantener esta posición mediante contención externa a raíz de los peligros de compresión puede hacer optar por la utilización temporal de alambres en las articulaciones MF.

Antes de dejar la cara dorsal, en general se localizan y suturan dos venas de grueso calibre. El tiempo palmar puede variar en su secuencia. Es aconsejable comenzar por la reparación tendinosa y muscular. Incluso en el canal carpiano, la reparación de los tendones flexores superficiales es necesaria en vista de su eventual utilización por transferencia tendinosa ulterior. En caso de avulsión mayor, la reinserción intramuscular es posible pero a menudo se prefieren las transferencias tendinosas inmediatas. La transferencia de oposición, inmediata y sistemática, fue propuesta con razón por Mitz en las amputaciones proximales al origen de la rama motriz. En lo posible es preferible reparar los músculos interóseos.

A continuación se realiza la reparación vascular y nerviosa. La zona que más tiempo lleva es la base de los dedos, ya que en cada uno de ellos deben repararse dos arterias. En el caso de los nervios el problema es idéntico. Aunque puede ganarse tiempo efectuando una reparación troncular del mediano y el cubital, esta técnica afecta al pronóstico ulterior. Una reparación más distal, donde el nervio motor y el nervio sensitivo se separan, proporciona mejores resultados funcionales.

Después de soltar el torniquete se repara la mayor parte de las venas para garantizar la reducción del edema postoperatorio. Los casos de aplastamiento o de avulsión constituyen una excepción a la reparación global de las lesiones, ya que el nivel exacto de las zonas nerviosas lesionadas es a menudo más difícil de reconocer en la urgencia que secundariamente. Estas lesiones nerviosas condicionan en gran medida el resultado funcional, lo cual explica el pronóstico sumamente reservado de las reimplantaciones en tales casos. Las incisiones cutáneas de descarga son muy a menudo necesarias y completan la liberación aponeurótica en la lucha contra el aumento de presión intratisular.

### TÉCNICAS PARTICULARES

Algunas técnicas de excepción merecen ser mencionadas: la reimplantación cruzada, la nutrición a partir de otro territorio y el colgajo libre sobre miembro «banco». La primera, excepcional, puede efectuarse en caso de amputación bilateral.

La mano también puede nutrirse de otro territorio, tal como lo practicó Godina a partir de los vasos axilares. Asimismo, la mano puede mantenerse flexible por manipulación pasiva hasta la reimplantación en su sitio de origen. La indicación es excepcional y los vasos receptores temporal son accesorios.

## Período postoperatorio

Una vez concluida la intervención, la mano se cubre con un apósito no adhesivo, no compresivo y que no oculte el o los dedos reimplantados. El tratamiento anticoagulante con heparina ha sido abandonado por la mayoría de los cirujanos [3, 10, 55, 58, 72] por el riesgo de formación de hematoma y, en consecuencia, de compresión e infección. Es imprescindible eliminar cualquier factor de vasoconstricción, en particular tabaco y cafeína. Entre los 3 y los 5 primeros días postoperatorios existe un riesgo de trombosis arterial o venosa que podría obligar a practicar una reintervención. Por eso, es preciso controlar el estado de la circulación de manera permanente. Para ello, se utilizan numerosos monitores que, en principio, controlan uno de los siguientes parámetros: presión, volumen, pH, $PO_2$, efecto doppler, etc., aunque la mayoría de los cirujanos reconoce que el control de la coloración (pulso capilar) y de la temperatura cutánea siguen siendo los métodos no agresivos más simples y seguros. Para el control visual se utiliza la «lámpara china», simple bombilla que procura calor y luz de manera constante. Para la temperatura cutánea actualmente se utiliza un minicomputador. Desarrollado en Estrasburgo por Gautherie, está provisto de un sistema de alarma y de una conexión que se introduce en el apósito y permite disminuir el tiempo de hospitalización. A veces resulta difícil establecer el diagnóstico diferencial entre una trombosis arterial que requiere una reintervención y el simple espasmo arterial o capilar, sin contar que en ocasiones no hay perfusión tisular por cortocircuito a través de los canales de Suquet y con ejes vasculares permeables. Cuando la circulación arterial está comprometida hay que utilizar todos los medios disponibles, por modestos que éstos sean: disminución de la elevación postoperatoria del miembro, aumento de la temperatura y bloqueos simpáticos. Sin embargo, todos estos recursos no deben retrasar la reintervención exploradora, recordando que el mejor tratamiento siempre es el profiláctico.

## Rehabilitación

La asociación de lesión tendinosa de los extensores y los flexores imposibilita la movilización realmente precoz.

Por eso, la rehabilitación puede dividirse en tres fases: precoz hasta la tercera semana, intermedia a partir de la tercera semana y de reinserción a partir del segundo o del tercer mes.

### FASE PRECOZ

La mano se cubre con un apósito y a veces se protege con una ortesis: puede tratarse de verdaderas jaulas que encierran el dedo operado. Esto ocurre sobre todo en la fijación temporal del pulgar.

#### ■ *Edema postoperatorio*

Es la consecuencia normal de cualquier intervención quirúrgica en la mano. La reparación venosa, si es posible, y las incisiones de descarga cutánea son maniobras inmediatas realizadas con el fin de disminuir el edema. La posición declive de la mano (contraindicada cuando la circulación arterial está comprometida), la movilización precoz de los segmentos libres y el drenaje linfático manual son recursos para combatir eficazmente el edema postoperatorio.

El drenaje linfático incluye dos tipos de maniobras [43].

*Maniobras de estimulación:*

— en los ganglios: para los dos primeros dedos drenados por la cadena cefálica, drenaje de los ganglios supraclavi-

culares y de la región axilar; para los tres últimos dedos, drenaje de los ganglios supraepitrocleares (situados aproximadamente 2 cm por encima del epicóndilo interno) (*fig. 1);*

— en el antebrazo: después de estiramiento cutáneo en sentido distoproximal, se realizan maniobras de presión estática escalonada en sentido opuesto [38, 43].

*Maniobras de reabsorción* del edema: después de estiramiento cutáneo en sentido distoproximal, se realizan maniobras de presión estática escalonada, esta vez en el mismo sentido. Estas maniobras no siempre pueden hacerse en la fase precoz por falta de accesibilidad. Están contraindicadas sobre el trasplante y la cicatriz antes de la quinta semana para no comprometer la regeneración de los linfáticos [46].

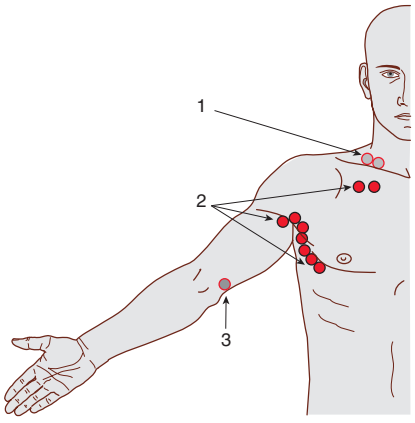


**1** *Ganglios linfáticos del miembro superior [43]. 1. Ganglios retroclaviculares; 2. Ganglios axilares; 3. Ganglio supraepitroclear.*

## Inmovilización

### Trofismo

- *Contracciones evocadas a partir del miembro opuesto*

No siempre es posible estimular directamente los músculos motores de los dedos durante el período de inmovilización. Cuando la reparación implica tanto a los tendones flexores como a los extensores, o cuando la osteosíntesis no es suficientemente estable, no es posible colocar las resistencias directamente sobre los dedos o la mano. Además, la contracción voluntaria puede resultar ineficaz como consecuencia de la hipotonía o la inhibición que provoca el dolor local.

Las técnicas de facilitación neuromuscular propioceptiva [42] permiten obtener contracciones musculares evocadas de los músculos de la mano, como respuesta a una contracción voluntaria máxima de los demás músculos del mismo miembro o de los músculos del miembro opuesto. Para que la contracción evocada sea eficaz, es preciso que la contracción voluntaria sea máxima y que dure un tiempo suficiente. En realidad, la contracción evocada alcanza máxima eficacia solamente después de un período de 3 a 10 segundos [9]. Esquemáticamente, los músculos que se contraen son los mismos que se estimulan voluntariamente en el lado opuesto.

- *Electroestimulación contra las adherencias y la amiotrofia por falta de uso*

Como consecuencia de la inmovilización, los músculos del antebrazo que movilizan los dedos rápidamente desarrollan amiotrofia, debida a la falta de actividad muscular y a fenómenos de inhibición refleja [18]. Las fibras lentas de tipo I son más sensibles a la falta de actividad que las fibras de tipo II. La inmovilización también puede provocar adherencias en los tendones y en las poleas de reflexión. Por lo tanto, la finalidad de la electroestimulación es combatir las dos consecuencias de la inmovilización. Ésta comienza a partir del 15º día para evitar los riesgos de rotura tendinosa.

*Tipo de corriente*: de impulso rectangular (la más fisiológica), bifásica y de promedio nulo para evitar cualquier efecto polar, así como el riesgo de quemaduras electrolíticas.

*Duración del impulso*: la amplitud del impulso se selecciona entre 200 y 400 µs según la respuesta obtenida.

*Frecuencia*: en esta fase, la frecuencia de repetición de los impulsos debe ser lenta (de 10 a 30 Hz). La longitud del tren de impulso es de alrededor de 6 segundos, mientras que el reposo entre dos trenes de impulsos es de 8 a 10 segundos para alcanzar un efecto circulatorio suficiente. Los impulsos se modulan en amplitud para obtener un aumento progresivo de la contracción, una meseta y finalmente una relajación progresiva.

*Intensidad*: débil al comienzo, apenas supraliminar, para obtener una respuesta muscular; la electroestimulación se practica con una ortesis de protección [18].

Cuando las suturas son sólidas, es decir en la tercera semana, pueden emplearse intensidades mayores y frecuencias más elevadas para obtener un reclutamiento suficiente, y con ello minimizar la amiotrofia. Parece ilusorio reclutar selectivamente las diferentes fibras musculares variando el parámetro de frecuencia de estimulación [70]. La sesión debe durar aproximadamente 30 minutos.

### Mantenimiento de la imagen motriz

- *Movimientos imaginarios*

Utilizando ejercicios de visualización-simbolización, se pide al paciente que estimule su mano imaginando maniobras de la vida diaria o profesional y que intente recordar las sensaciones provocadas por dichos movimientos. Estos ejercicios, a condición de repetirlos con frecuencia, mantienen la «imagen del cuerpo» y, en cierta manera, también la musculatura [59]. Imaginar un movimiento activa las mismas estructuras que el hacerlo [13]. En el caso de la policización o de la transferencia preparan la actividad funcional.

- *Asistencia propioceptiva vibratoria*

La aplicación en sentido perpendicular al tendón de una vibración de forma sinusoidal de 70 a 80 Hz y de una amplitud de 0,2 a 0,5 mm produce sensaciones ilusorias de movimiento [62]. La ortesis, si es de inmovilización, debe fenestrarse para facilitar el acceso al tendón. El paciente debe adoptar una posición cómoda para relajarse. La parte estimulada no ha de estar en su campo de visión, y el músculo que recibe la vibración debe estar en lo posible ligeramente estirado. Este último punto no siempre puede ponerse en práctica. La sensación de movimiento es inversa a la del músculo que recibe la vibración. Aplicando vibraciones a los flexores de los dedos, el paciente tiene una sensación de extensión. La estimulación dura alrededor de 20 minutos cada día. La asistencia propioceptiva vibratoria no sólo permite mantener la imagen motriz, sino también recuperar más rápidamente las amplitudes articulares [56, 57].

- *Masaje reflejo*

Permite obtener una mejor vascularización de la mano y del trasplante. Se utilizan técnicas superficiales en ambos miembros superiores, comenzando por el miembro sano [69].

- *Autoeducación*

Para favorecer el retorno venoso, se inmoviliza la mano en cabestrillo y se coloca por encima de la región cardíaca. Paralelamente, se enseña al paciente a retirar el cabestrillo cada hora y efectuar algunos ejercicios como por ejemplo, colocar la mano en diferentes posiciones de prensión del miembro superior. También se enseñan ejercicios de estiramiento activos y tridimensionales del miembro superior para estirar los elementos musculoaponeuróticos, lo cual favorece el retorno venoso por utilización de la vis a latere [39]. Entre cada movimiento debe haber un tiempo de reposo de 5 a 6 segundos. Cuando los daños vasculares son importantes, estos ejercicios están contraindicados porque provocan vasoplejía.

FASE INTERMEDIA

Comienza en la tercera semana, fecha en la que puede iniciarse una rehabilitación más intensiva. Ésta incluye dos vertientes, una sensitiva y otra motriz.

## Disminución de la hipersensibilidad

La acción del masaje sobre los receptores cutáneos permite disminuir la hiperalgesia cutánea. Los rozamientos, al principio efectuados cerca de la región dolorosa, se acercan progresivamente a ésta. Luego se aplican percusiones y palmadas de intensidad creciente.

La estimulación de las fibras de grueso calibre (A-ß-sensitivas) de bajo umbral de excitabilidad inhibe, en la médula, la integración de los mensajes dolorosos [51]. Se realiza mediante la aplicación de un chorro de aire o de arena a presión creciente, por mezcla de materias de distinto tamaño y consistencia (poliestireno, trigo, judías, arroz, arena, grava, etc.) contenidas en diversos recipientes. El paciente puede realizar estos ejercicios en su domicilio con una frecuencia de 10 minutos por día. También puede utilizarse el hidromasaje. El cepillado de la mano con cepillos de dureza creciente permite tolerar progresivamente el contacto.

La utilización de cloruro de calcio en relación con el electrodo positivo o de yoduro de potasio en relación con el electrodo negativo permite, por ionización, obtener analgesia local. Se aconseja la utilización de electrodos de plata-cloruro de plata, que garantizan la estabilidad del pH y de ese modo se evitan los riesgos de quemaduras electrolíticas. No obstante, el estado de la piel ha de ser estrictamente controlado antes de la sesión para aislar con vaselina cualquier excoriación, y después de la misma para detectar cualquier daño.

Las vibraciones mecánicas emitidas por un vibrador electromagnético proporcionan igualmente un efecto antálgico. El umbral doloroso debe determinarse en frecuencia y amplitud, pero la rehabilitación se practica por debajo de dicho umbral. Se comienza con frecuencias de 200 a 300 Hz y baja intensidad (0,5 V), hasta acercarse a valores óptimos de 120 Hz y una intensidad de alrededor de 3 V [63]. Las sesiones duran de 10 a 20 minutos y se realizan diariamente durante 1 mes.

Estas técnicas de disminución de la sensibilidad se utilizan en cualquier tipo de amputación o de neuroma doloroso. Aunque el neuroma es el proceso de cicatrización fisiológica del nervio, el neuroma doloroso es patológico y aparece como consecuencia de una estimulación nociceptiva en exceso de las fibras A∂ y C con umbral de excitabilidad elevado.

## Recuperación de las amplitudes articulares

### Ortesis de recuperación

Los aparatos pesados pueden utilizarse a partir de la tercera semana, en caso de buena estabilidad ósea y tendinosa. En esta fase, el tejido conjuntivo aún es sensible a presiones moderadas. La eficacia de la ortesis depende de una buena indicación, de su confección metódica y de la posología precisa. Se utiliza durante 6 a 8 horas por día, al principio en pequeñas secuencias de media hora hasta alcanzar las dos horas de uso continuo. La eficacia de este método de rehabilitación está claramente demostrada [74, 76]. Por esta razón, las ortesis han ido sustituyendo a las posturas manuales y a las del tablero canadiense. La ortesis ha de poder colocarse y quitarse fácilmente, no ser dolorosa, poco molesta y estéticamente aceptable. Se confecciona con materiales a baja temperatura, con criterios de utilización elegidos por el terapeuta, y deben responder a posturas de flexión, extensión y combinadas. Se destaca la importancia de la restitución de la flexión de la articulación metacarpofalángica, que puede pasar por la colocación temporal de alambres en la misma en caso de reimplantaciones transmetacarpianas. Además de los riesgos de compresión, la ortesis de flexión selectiva por placa metacarpofalángica [20] es interesante porque permite tanto recuperar la amplitud, como actuar más selectivamente sobre los dedos radiales o sobre los dedos cubitales según la tensión selectiva del brazo externo o interno. En realidad, la recuperación de la toma de fuerza es esencial para los dedos cubitales y el buen bloqueo de la pinza se hace a la altura de la articulación metacarpofalángica, cuya amplitud debe situarse entre 25 y 70º para que la mano sea funcional.

Además, resulta igualmente necesaria la movilidad en flexión en un sector útil entre 30 y 70º a la altura de la articulación interfalángica proximal. Esto puede mejorarse con una ortesis selectiva transversal [20]. Lo ideal es la integridad de la articulación interfalángica proximal y la inserción del flexor superficial.

Sin embargo, el flessum no es excepcional, sobre todo en la articulación interfalángica proximal. Por esta razón se utiliza inicialmente la ortesis de posicionamiento en flexión de la articulación metacarpofalángica y en extensión de las interfalángicas proximal y distal. Secundariamente, si persistiera una deficiencia de extensión de la interfalángica proximal, se utiliza la ortesis de doble acción contrariada que mantiene la metacarpofalángica en flexión, y se recupera la extensión de la interfalángica proximal [20]. La finalidad de estas ortesis es evitar una complicación siempre severa como la rigidez articular *(fig. 2).*

### Movilización pasiva

La ortesis actúa sobre las adherencias, la cápsula y los ligamentos. Su gran brazo de palanca lleva las articulaciones en el sentido de los movimientos fisiológicos de flexión o extensión y no requiere ningún movimiento accesorio de los que normalmente acompañan a los movimientos fisiológicos. Se comprueba entonces que en las limitaciones articulares, los movimientos accesorios siempre están limitados o incluso faltan. La recuperación de esos movimientos permite recobrar más rápidamente el movimiento fisiológico [49]. La movilización debe respetar la cinética articular. De hecho, los movimientos de deslizamiento que acompañan al movimiento fisiológico difieren si se moviliza una superficie convexa sobre una cóncava o bien una superficie cóncava sobre una convexa. El deslizamiento se hace en sentido inverso al movimiento cuando se moviliza una superficie convexa sobre una cóncava. El deslizamiento se hace en el mismo sentido cuando se moviliza una superficie cóncava sobre una convexa *(fig. 3).*

La movilización pasiva interviene igualmente en la recuperación articular de las amplitudes de la muñeca, que está particularmente amenazada en las amputaciones transcarpianas. La buena movilidad de la muñeca dependerá entonces de la movilidad digital, como consecuencia de los efectos de tenodesis. La facilitación del cierre de la mano en dorsiflexión de la muñeca y, a la inversa, la de la apertura de los dedos en flexión palmar de la misma muñeca es bien conocida. Si a pesar de todo, no pueden conseguirse los efectos de tenodesis, la solución puede ser quirúrgica mediante resección de la primera fila del carpo [22].

## Cicatriz

Aunque algunos autores preconizan el trabajo directo sobre la cicatriz a partir del 20º día [36], según los autores de este fascículo cualquier maniobra directa sobre la cicatriz debe proscribirse antes de la quinta semana para evitar el daño de los neolinfáticos [46].

### Masaje

Las maniobras de masaje manual consisten en:

— amasamientos a lo largo de la cicatriz;

— estiramientos perpendiculares a la cicatriz;

— maniobras de Jacquet-Leroy (pinzar-girar) [45].

La intensidad y duración de las maniobras deben ser progresivas. Deben ir precedidas por maniobras más generales como rozamientos y amasamientos, primero alrededor de la cicatriz y después sobre la misma.

**2** *Caso clínico 1.*

## Fisioterapia

• *Masaje aspirativo*

Esta técnica consiste en crear una depresión en el tejido cutáneo, lo cual produce estiramiento y desprendimiento con respecto a los planos subyacentes. Se aplica por medio de una bomba al vacío, conectada por un flexible a un cabezal que puede desplazarse sobre la piel gracias a dos rodillos móviles. La intensidad de la depresión es regulable. Para conseguir flexibilidad se necesita una intensidad de depresión de 300 a 400 mmHg. El cabezal se desplaza a lo largo de la cicatriz en sentido longitudinal y transversal a partir de la cicatriz [37]. Igualmente puede aplicarse el cabezal y luego despegarlo con torsión o sin ella progresivamente. Esta técnica de masaje instrumental parece más eficaz que el masaje manual [15]. Si no se cuenta con el aparato puede utilizarse una jeringa con embudos adaptables.

• *Vibraciones mecánicas*

Las vibraciones mecánicas de baja frecuencia sustituyen a las vibraciones manuales. El cabezal vibratorio se coloca sobre uno de los bordes de la cicatriz, mientras el terapeuta apoya los dedos contra el borde opuesto.

• *Ducha filiforme*

El chorro tiene un diámetro de 0,4 a 1 mm y una presión de 5 a 20 bar. El objetivo es desestructurar la fibrosis cicatrizal.

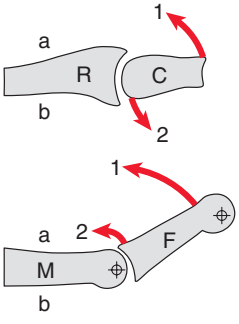


**3** *Desplazamiento de los extremos segmentarios según la forma de las superficies articulares. 1. Extensión; 2. Deslizamiento anterior; 3. Deslizamiento posterior; C: carpo; M: metacarpo; F: falange; R: radio; a. Dorsal; b. Ventral.*

• *Ultrasonidos*

Los ultrasonidos ejercen una acción fibrinolítica gracias a la acción mecánica generada por las variaciones de presión. Por lo tanto, están indicados en el tratamiento de las cicatrices. Se emplea una frecuencia superficial de 3 MHz. La intensidad puede variar de 0,5 a 1 W/cm$^2$ en modo pulsado. El cabezal emisor se desplaza constantemente para evitar los fenómenos de reflexión e interferencia. Entre la piel y el cabezal se interpone un gel conductor. La duración de la sesión depende de la superficie tratada (de 1 a 1,5 min/cm$^2$) pero no debe exceder de 12 a 15 minutos.

## ■ *Rehabilitación tendinosa*

Concierne a las amputaciones subtotales uni o multidigitales. Después de reparar el hueso, el cirujano repara el tendón extensor y luego el flexor. La rehabilitación debe ajustarse a un protocolo preciso y detallado, depende de si se han reparado los extensores, los flexores o bien ambos. La cicatrización tendinosa tiene dos mecanismos, uno extrínseco que depende de la importancia del traumatismo y de las lesiones asociadas, y otro intrínseco que depende de la calidad de la sutura, que debe ser lo más atraumática y lo menos desvascularizante posible. La relación entre ambos mecanismos y la posibilidad de reconstrucción de las adherencias condicionan el pronóstico. Por lo tanto, no hay un solo tipo de movilización, sino movilizaciones adaptadas al enfermo, al sitio de la lesión y a la técnica quirúrgica empleada. De todas maneras, es necesario conocer las técnicas de movilizaciones tendinosas selectivas, ya sea de tendones extensores [64] o de tendones flexores [19, 67], y aplicar esas técnicas al caso particular de la mutilación compleja de la mano y su reimplantación.

## ■ *Fortalecimiento muscular*

### Fortalecimiento muscular global

El fortalecimiento muscular ha de ser global para evitar cualquier focalización sobre la mano. Se utilizan las técnicas de fortalecimiento propuestas por el método de facilitación neuromuscular propioceptiva. Sin embargo, este método global de movimientos tridimensionales, en diagonal y en espiral, permite trabajar más selectivamente uno u otro grupo muscular [42]. En los miembros superiores hay dos diagonales. La dirección de una de ellas la establecen dos puntos, uno de los cuales pasa obligatoriamente por el hombro. En la primera diagonal, el segundo punto es la espina ilíaca anterosuperior opuesta y en la segunda el ojo opuesto *(fig. 4)*.

En cada diagonal hay dos esquemas. Cada esquema está definido por la posición de entrada del hombro. Para la mano externa (pulgar, dedos II y III) se utiliza la diagonal a; en esta diagonal, se aplica el esquema de extensión-aducción-rotación medial para la flexión de los dedos, y el esquema de flexión-abducción-rotación lateral para la extensión de los dedos. Para la mano interna (dedos IV y V) se utiliza la diagonal b; en esta diagonal, se aplica el esquema de flexión-aducción-rotación lateral para la flexión de los dedos y el esquema de extensión-abducción-rotación medial para la extensión de los dedos.

En un primer tiempo, se utilizan movimientos repetidos en un mismo dibujo cinético y después inversiones lentas (movimientos sucesivos en los dos esquemas antagonistas de una misma diagonal, sin relajación). En un segun-

do tiempo, se utilizan ejes de insistencia a nivel de los dedos. En este caso, se trata de una contracción estática máxima de los músculos proximales fuertes y de una contracción dinámica repetida de los músculos débiles (músculos movilizadores de los dedos). Esta técnica permite conseguir:

— una irradiación y, por lo tanto, una facilitación de la contracción de los músculos del antebrazo y de la mano;

— un trabajo más selectivo a nivel de la mano con utilización de una cadena muscular sinérgica, preparando así al paciente para un trabajo funcional.

### Electroestimulación muscular

Los parámetros de estimulación son los mismos que en la fase precoz (cf supra), pero con mayor intensidad para estimular la máxima cantidad de unidades motoras, en virtud de lo cual la fase de reposo es más prolongada. La estimulación se acompaña de una contracción voluntaria y se hace contra resistencia.

## Ergoterapia

Kinesiterapia y ergoterapia están íntimamente relacionadas y son indisociables en el tratamiento de las reimplantaciones digitales de la mano. Cada una de ellas contribuye a la restitución de las funciones de base representadas por la movilidad, la sensibilidad, la destreza y la fuerza.

Un primer examen permite definir la utilización de la mano tanto en las actividades de la vida diaria como en los momentos de ocio. El paciente toma conciencia de sus capacidades restantes. El trabajo en ergoterapia se orienta hacia un objetivo gestual. Un programa personalizado lo ayuda a encontrar compensaciones, que son múltiples y están dirigidas a la función motriz y a la función sensitiva al mismo tiempo: consisten en la utilización de la mano bajo control visual. La autoeducación es importante para la reproducción de los gestos a lo largo del día o para la integración en funciones diferentes. Al término del tratamiento, se realizan los primeros exámenes analíticos globales de prensión (Vigorímetro Jamar, Pinza Artem). Se completan con pruebas globales estandarizadas de prensión (Minesota, Purdue, 400 Puntos) que son unos de los tantos métodos que permiten seguir la evolución, tomar conciencia objetiva de los rendimientos y contribuir a la mejoría de los mismos [78, 79].

## Técnicas gimnásticas

La actividad física, y en particular la deportiva, es un método indirecto de integración funcional de una mano gravemente mutilada y reimplantada. El kinesiterapeuta coordina una actividad física colectiva o individual, compatible con la lesión del paciente, parecida a la realizada antes del accidente.

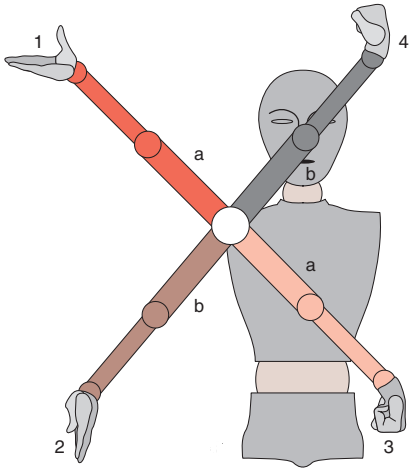


**4** *Diagonales (a, b) y esquemas del miembro superior.*
*1. Flexión-abducción-rotación lateral; 2. Extensión-abducción-rotación medial; 3. Flexión-aducción-rotación lateral; 4. Extensión-aducción-rotación medial.*

También se contemplan sesiones colectivas de gimnasia, tratando de integrar de manera global el movimiento lo cual permite al paciente tomar conciencia de su cuerpo, confrontándolo con otros pacientes en un contexto lúdico.

Se propondrán, además, sesiones individuales con trabajo de la destreza mediante juego de flechillas, de la prensión con juego de raquetas (tenis de mesa, bádminton), con o sin adaptación de la raqueta a la mano mutilada, trabajo de fuerza y de resistencia con natación, pesas, juegos con pelotas.

De esta manera, el paciente puede alcanzar progresivamente el nivel de exigencia física que requiere la actividad cotidiana y que más tarde le permitirá reanudar su actividad profesional.

## FASE DE REINSERCIÓN

El período postoperatorio prolongado es difícil de sobrellevar y el paciente puede necesitar un apoyo psicoanalítico para hacer frente a los problemas familiares, profesionales y económicos. Hay que poder ofrecer al paciente la posibilidad de dialogar y de ser escuchado, y alentarlo con realismo para que éste pueda desarrollar un proyecto personal. Ha de tenerse en cuenta que una nueva intervención puede ser vivida como un regreso al punto de partida. También en esos casos la información, el conocimiento de la patología, de la evolución y de sus consecuencias son indispensables para proporcionar un apoyo adecuado en un proyecto terapéutico.

## Rehabilitación sensitiva

La rehabilitación sensitiva sigue siendo el aspecto más descuidado de la rehabilitación. A veces, incluso se olvida su existencia. Sin embargo, si se practica de manera adecuada, ayuda a evitar la exclusión de una mano o de un dedo olvidado por falta de sensibilidad. El objetivo es conseguir explotar al máximo las informaciones sensitivas provenientes de la mano. Evoluciona de acuerdo con la fase de reinervación, de S1 a S3+. Esta rehabilitación está bien descrita en las publicaciones [1, 14, 16, 17, 23], cuya lectura se aconseja. En cualquier fase evolutiva, el paciente debe estar motivado, ya que ha de ejercitar su sensibilidad diariamente.

## Entrenamiento para la vuelta al trabajo

La vuelta al trabajo se prepara desde el período postoperatorio. Ésta depende del paciente, de la imagen que tiene de sí mismo, de su nivel social, de las eventuales ventajas secundarias, de la búsqueda de independencia y de su proyecto personal. El entorno es igualmente importante: familiar, protección social y económica, situación medicolegal. En realidad, a veces la expectativa de una eventual indemnización puede complicar la reintegración. El cirujano o el médico de medicina física informa al médico laboral acerca del accidente, de sus consecuencias inmediatas, y de la duración previsible de la baja laboral. A su vez, el médico laboral aporta precisiones acerca del puesto de trabajo del paciente, de sus obligaciones, de las modificaciones eventuales, de la posibilidad de reincorporación en media jornada terapéutica, lo cual permite centrar la rehabilitación y la readaptación en el proyecto terapéutico del paciente.

Al mismo tiempo, se anima al paciente a tomar contacto con su empresario para informarle de su evolución. Mantener el contacto puede facilitar el empleo ulterior. En caso de lesión grave, se solicita el reconocimiento como trabajador minusválido ante el organismo técnico de orientación y reintegración profesional. Estas gestiones pueden facilitar la reincorporación en la misma empresa, la reintegración, o modificaciones en el puesto de trabajo, eventualmente con la participación de organizaciones de ayuda a minusválidos y la intervención del médico de medicina física mediante visita programada al final de la readaptación. En algunos casos, puede sugerirse un período de pruebas en una empresa, con evaluación ergonómica del puesto de trabajo. Se trata de una situación ideal que permite al paciente reanudar su actividad con total serenidad [80].

Por último, el médico físico no ha de descuidar la importancia de la autono-

mía en los desplazamientos, y eventualmente, la posibilidad de conducir automóviles. En este sentido se imponen pruebas en vehículos normales o modificados según la gravedad de la lesión.

## Complicaciones

La mayoría puede evitarse: necrosis cutánea, infección, seudoartrosis, defecto de consolidación, cicatriz hipertrófica, etc. Estas complicaciones explican el elevado porcentaje de reintervenciones referidas en algunas series (alrededor del 50 % para Kleinert), con predominio de las artrólisis y de las tenólisis. Entre las complicaciones que pueden tratarse mediante rehabilitación destacan.

### INTOLERANCIA AL FRÍO

No es excepcional y por lo general dura un cierto tiempo. La experiencia muestra que ésta mejora después del tercer año. Concierne a las lesiones mixtas, vasculonerviosas, y se explica por una respuesta excesiva del sistema simpático de la circulación periférica a una exposición al frío. En pacientes que presentan una minusvalía considerable y muy motivados, Brown [7] sugiere un programa de entrenamiento para desarrollar un reflejo vasodilatador en la mano cuando el cuerpo está expuesto al frío. La técnica ha sido evaluada en laboratorio y se ha obtenido un resultado positivo en 8 de cada 10 pacientes. El programa a domicilio se basa en la misma experiencia y consiste en entrar en una habitación fría (entre 0 y 5 ºC) y sumergir el miembro superior en agua a 43 ºC durante 10 minutos. Después, el paciente se dirige a una habitación caliente donde permanece 10 minutos. El tratamiento se realiza dos veces seguidas, con una pausa de 10 minutos, tres veces por día y 3 días por semana durante 6 semanas. Este tratamiento, que resulta eficaz, seis veces de cada nueve, requiere mucha motivación del paciente. Otra alternativa es la utilización de estufilla y/o de guantes. En lo que concierne a los guantes de trabajo, un ajuste ortopédico puede ser necesario. La adaptación, efectuada por un profesional, puede considerarse un tratamiento parcial que requiere poco material.

### RIGIDEZ

Casi inevitable en el adulto y menos frecuente en el niño, la rigidez es, al mismo tiempo, de origen articular y tendinoso, a menudo favorecida por el aplastamiento, la isquemia tisular, el edema y la inmovilización. La consecuencia es la producción de un verdadero pegamento biológico, gelatina de las estructuras móviles, como ligamentos y tendones, sobre estructuras fijas como el esqueleto. De la sexta a la octava semanas, el tejido conjuntivo evoluciona hacia una maduración que puede convertirse en un verdadero bloque de esclerosis. Madden [48] ha demostrado la posibilidad de que se produzcan modificaciones del colágeno por efecto de una mínima tensión. Brandt [5] ha definido la presión máxima tolerada (2 N). La colocación precoz de aparatos es el mejor medio de combatirla. Constituye al mismo tiempo un auténtico tratamiento y una prueba insustituible. La eficacia global de la ortesis en la rigidez, cualquiera que sea la patología, es del 83,5 % de los casos. Sin embargo, la ortesis es sólo una parte de la rehabilitación. Es posible que el umbral de 11 semanas de ortesis en la rigidez sea un punto importante, más allá del cual, la esperanza de mejoría sustancial es ínfima [32].

### EXCLUSIÓN CORTICAL

A pesar de todas las precauciones, los trastornos de utilización postraumática de la mano o de los dedos dañados pueden persistir. Pueden ser secundarios a un neuroma en el muñón de amputación o a una limitación de la amplitud que causa molestias durante la prensión de objetos. Se habla de fenómeno de exclusión segmentaria del miembro superior, para lo cual se cuenta con algunos enfoques terapéuticos [2].

### CIRUGÍA PALIATIVA Y ORTESIS DE SIMULACIÓN

En las amputaciones proximales del pulgar, puede plantearse la indicación de un alargamiento quirúrgico con la intención de devolver a la mano una pinza sensible. La longitud del pulgar depende de la longitud de D2 y/o D3. La ortesis de simulación ayuda a elegir la longitud y la posición del pulgar. Se confecciona con silicona (*fig. 5),* pues ofrece una cierta flexibilidad y puede elegirse la consistencia [11].

## Resultados

Al término de este camino sembrado de obstáculos, hay que evaluar los resultados de las reimplantaciones teniendo en cuenta la tasa de «supervivencia», pero sobre todo según la movilidad, la sensibilidad, la intolerancia al frío, la integración funcional [3, 55], la duración de la baja laboral, el aspecto estético, la satisfacción del paciente y el coste socioeconómico. La tasa de supervivencia varía de una serie a otra según el rigor de la selección y la experiencia de los equipos. Oscila entre el 45 % en las series más antiguas y el 80 al 90 % en las más recientes [3, 28, 31, 53]. El aspecto estético, sin ser esencial, no debe empero desestimarse porque «la estética es el principio de la función», ya que una mano inestética con frecuencia se ocultará en el bolsillo. Esto explica porqué el cirujano puede verse obligado a suprimir muñones no funcionales o a aconsejar el uso de una prótesis estética, como las realizadas en todo el mundo por Pillet [61]. En materia de sensibilidad, aparte de los casos de avulsión o aplastamiento mayor, por lo general los resultados son buenos. En nuestra serie, el 73 % de 235 pacientes tenía en la prueba «dos puntos» una discriminación inferior a 15 mm. Sin embargo, la intolerancia al frío es casi constante, pero en nuestra serie mejora después de los 3 años en el 52 % de los casos. En cuanto al factor «satisfacción» del paciente, fue del 98 % en nuestra serie. Esta cifra no tiene relación con el coeficiente de satisfacción del cirujano ni con la apreciación del resultado funcional y explica el rechazo a la amputación secundaria y, a veces, como consecuencia, una verdadera obstinación terapéutica que lleva a lamentar (sobre todo en las amputaciones unidigitales) la «supervivencia» y el éxito técnico. La reanudación del trabajo es un criterio importante. Fue efectiva en el 74 % de los casos tras una baja promedio de 6 meses y medio. Estas cifras son parecidas a las publicadas en las grandes series de reimplantaciones [31, 52]. En una serie comparativa de amputados y reimplantados, Jones [40] no encontró una diferencia importante de baja laboral entre las dos categorías de tratamiento: 104 días para los reimplantados frente a 151 días para los amputados. La última cifra se explica por las intervenciones secundarias de reconstrucción. Más recientemente, Chow, en un estudio prospectivo de 127 amputados digitales, registró una baja laboral promedio de 16,5 semanas y un cambio de actividad profesional en el 25 % de los pacientes.

Los mejores resultados se han obtenido con las reimplantaciones del pulgar y con las reimplantaciones distales. En una serie de 125 pulgares reimplantados en Estrasburgo y Nancy, el 92 % de los heridos reanudó una actividad profesional [12, 44]. Al contrario, el porcentaje de éxitos es particularmente bajo (65 %), a causa de la reimplantación sistemática del pulgar a cualquier edad, el tipo de traumatismo y las condiciones de transporte del segmento.

Igualmente alentadores fueron los resultados en las reimplantaciones distales y «muy distales» (más allá de la articulación interfalángica distal). Las ventajas funcionales son importantes porque la movilidad de la articulación

**5** *Caso clínico 2.*

interfalángica sigue intacta, el rebrote nervioso es rápido y bueno, se evitan los neuromas dolorosos, el aspecto estético es satisfactorio debido a la conservación de la uña, y la baja laboral es relativamente corta (2, 3 meses en una serie de 99 reimplantaciones distales). Técnicamente, la intervención es rápida (generalmente inferior a una hora) y solamente el tiempo microquirúrgico es delicado dado el escaso diámetro vascular. Si no hay una vena reparable, la utilización de sanguijuelas no disminuye el porcentaje de éxitos. Desde la publicación príncipe [33], resultados análogos han sido publicados por numerosos equipos (Suzuki, Baudet, May, Yamano).

## Aspecto socioeconómico

Aunque la justificación socioeconómica no está admitida aún, Dap [12] ha efectuado un estudio acerca de las lesiones del pulgar, comparando 40 casos de accidentes laborales provenientes de servicios de Nancy y de Estrasburgo, distribuidos en 24 reimplantaciones exitosas y 16 amputaciones. Los parámetros estudiados fueron los costes, sociales y médicos, considerados tanto a corto como a largo plazo. El coste médico incluye la intervención quirúrgica, la hospitalización y la rehabilitación.

## Conclusión

*En muchos aspectos (psicológico, humano, estético, funcional y económico) la reimplantación se justifica, siempre y cuando se proceda a una selección rigurosa de los pacientes, se cuente con un equipo de cirujanos experimentados en microcirugía, sobre todo en cirugía de la mano, asistido por un equipo de rehabilitación eficiente y se tengan en cuenta la reinserción y el proyecto personal del paciente.*

*Cualquier referencia a este artículo debe incluir la mención del artículo original: Ehrler S, Foucher G et Callens C. Reimplantation des doigts et de la main. Encycl. Méd. Chir. (Elsevier, Paris-France), Kinésithérapie-Médecine physique-Réadaptation, 26-220-A-12, 1999, 12 p.*

## Bibliografía


[1] André JM, Xénard J, Gable C, Paysant J. Rééducation de la sensibilité de la main. *Encycl Méd Chir* (Elsevier, Paris), Kinésithérapie-Rééducation fonctionnelle, 26-064-A-10, 1995 : 1-9

[2] Beis JM, Viehl Benmerida A, Gavillot C, André JM, Merle M. Les phénomènes d'exclusion séquentaire de la main et des doigts dans la table ronde « rééducation du système nerveux périphérique - prise en charge des déficiences et handicaps » GEM. Paris1 997. *Rev Main* (à paraître)

[3] Berger A, Meissl G, Millesi H, Piza H, Walzer L, Mandl H et al. Replantation or amputation. A basic discussion after three years of replantation work. *Int J Microsurg* 1979 ; 1 : 18-21

[4] Biemer E. Definitions and classifications in replantation surgery. *Br J Plast Surg* 1980 ; 33 : 164-168

[5] Brand P. The forces of dynamic splinting - ten questions before opllying a dynamic splint to the hand in rehabilitation of the hand. St Louis : CV Mosby, 1984 : 847-852

[6] Braun JB, Werner JE, Borrely J, Foucher G, Merle M, Michon J. Quelques notions d'anatomie artérielle de la main et leurs applications chirurgicales. *Ann Chir* 1979 ; 33 : 701-706

[7] Brown FE, Jobe JB, Hamlet M, Rubright A. Induced vasodilatation in the treatment of posttraumatic digital cold intolerence. *J Hand Surg* 1986 ; 11A : 382-387

[8] Buncke HJ, Alpert BS, Johnon-Giebink R. Digital replantation. *Surg Clin North Am* 1981 ; 61 : 383-394

[9] Callens C, Clément P, Jesel M. Contractions évoquées des muscles principaux du pouce. *Ann Kinésithér* 1988 ; 15 : 475-481

[10] Chen ZW, Meyer VE, Kleinert HE, Beasley RW. Present indications and contrindications for replantation as reflected by long-term functional results. *Orthop Clin North Am* 1981 ; 12 : 849-870

[11] Coulon S, Ehrler S. Intérêt de l'utilisation du silicone dans l'appareillage et traumatisme de la main. *Main Méd Orthop* 1997 ; 34 : 386-389

[12] Dap F, Amenol P, Brugière H, Foucher G, Merle M, Michon J. Le coût socio-économique des réimplantations digitales ; à propos de 40 réimplantations et revascularisations de pouces. *Ann Chir Main* 1989 ; 1 : 78-83

[13] Decety J. Mouvement réel, mouvement imaginé. *Science et vie* n° 204 (hors série) : 1998 ; 134-140

[14] Dellon AM, Curtis RM, Edgerton MT. Reeducation of sensation in the and after nerv injury and repair. *Plast Reconstr Surg* 1974 ; 53 : 297-305

[15] Delprat J, Ehrler S, Gavroy JP et al. Raideur et tissus mous. Traitement par massage sous dépression. In : La raideur articulaire. Rencontres en rééducation. Paris : Masson, 1995 ; n° 10 : 184-190

[16] Delprat J, Mansat M. La sensibilité. Examens et principes de rééducation. *J Réadapt Méd* 1986 ; 6 : 9-18

[17] Delprat J, Mansat M. Rééducation de la sensibilité de la main. *Encycl Méd Chir* (Elsevier, Paris), Kinésithérapie-Rééducation fonctionnelle, 26-064-A-10, 1982

[18] Delprat J, Romain M. Électrostimulation et chirurgie des tendons de la main. In : Problème en médecine de rééducation. Paris : Masson, 1992 ; n° 22 : 139-145

[19] Duran RH, Houser RG, Stover MG. Management of flexor lacerations in zone 2 using controlled passive motion post operatively in rehabilitation of the hand. St Louis : Mosby, 1978

[20] Ehrler S. Place de l'appareillage dans la rééducation fonctionnelle de la main. Paris : Édition Faulx, 1-139

[21] Ehrler S, Coulon S. Functional prostheses. In : Reconstructive surgery in hand mutilation. London : Martin Dunitz, 1997 : 163-167

[22] Ehrler S, Foucher G, Thaury MN. Bilan clinique des raideurs de la main et impact sur l'appareillage. *Main Méd Orthop* 1997 ; 34 : 374-377

[23] Ehrler S, Xénard J. L'appareillage orthétique de la main. *J Réadapt Méd* 1995 ; 15 : 106-112

[24] Foucher G. Le «doigt-banque» en traumatologie de la main. In : Foucher G éd. Le traitement primaire des traumatismes de la main. Paris : Expansion scientifique française, 1992 : 146-152

[25] Foucher G. Les replantations digitales. In : Les plaies de la main. Montpellier : Sauramps Medical, 1987 : 53-60

[26] Foucher G. L'ostéosynthèse des fractures de phalanges et des métacarpiens. Conférence d'enseignement. In : Cahiers d'enseignement de la SOFCOT. Paris : Expansion scientifique française, 1988 ; n° 31 : 213-231

[27] Foucher G. Technic of ring injuries. Replantation. *Plast Reconstr Surg* 1988 ; 81 : 986-997

[28] Foucher G. Replantations au niveau de la main. Conférence d'enseignement. In : Cahiers d'enseignement de la SOFCOT. Paris : Expansion scientifique française, 1993 : 81-89

[29] Foucher G, Braun JB. A new island flap transfer from the dorsum of the index to the thumb. *Plast Reconstr Surg* 1979 ; 63 : 344-349

[30] Foucher G, Citron N, Merle M, Dury M. La revascularisation des arrachements digitaux par bagues. *Ann Chir Main* 1986 ; 5 : 256-259

[31] Foucher G, Dap F. Les replantations digitales : indications et résultats. *Concours Méd* 1987 ; 109 : 3645-3658

[32] Foucher G, Greant PH, Ehrler S, Buch N. Apport de l'orthèse dans le traitement des raideurs de la main. *Main Méd Orthop* 1997 ; 34 : 378-385

[33] Foucher G, Merle M, Braun JB. Distal digital replantation is one of the best indications for microsurgery. *Int J Microsurg* 1981 ; 3 : 263-270

[34] Foucher G, Sibilly A. La replantation et la revascularisation digitale. Pourquoi, quand et comment ? À propos d'une série de 42 cas. *J Méd Strasbourg* 1979 ; 10 : 69-73

[35] Foucher G, Sibilly A, Merle M, Michon J. Replantations digitales : évolution des indications. *Nouv Presse Méd* 1978 ; 7 : 2875

[36] Hepting JM. La kinésithérapie des cicatrices. *Ann Kinésithér* 1987 ; 14 : 541-547

[37] Hepting JM, Gary-Bobo A. La kinéplastie. Ses indications, ses limites. Intérêt et critiques de la méthode. *Kinésithér Scient* n°366 : 1997 ; 41-44

[38] Jesel M, Allieu Y, Ehrler S, Foucher G, Callens C, Grossmann P. Rééducation fonctionnelle de la main dans les paralysies périphériques. *Encycl Méd Chir* (Elsevier, Paris), Kinésithérapie-Rééducation fonctionnelle, 26-220-A-20, 1996 : 1-17

[39] Joly B, Steimer B. Assistance au retour veineux. Flexion dorsale ou flexion plantaire ? Opposition ou association ? *Ann Kinésithér* 1998 ; 25 : 50-54

[40] Jones JM, Schenck RR, Buchan Chesney R. Digital replantation and amputation. Comparison of function. *J Hand Surg* 1982 ; 7 : 183-189

[41] Kleinert HE, Jablon M, Tsai TM. An overview of replantation and results of 347 replants in 245 patients. *J Trauma* 1980 ; 20 : 390-398

[42] Knott M, Voss D. Facilitation neuro-musculaire proprioceptive. Schémas et techniques de Kabat. Paris : Maloine, 1997 : 1-238

[43] Leduc A. Le drainage lymphatique, théorie et pratique. Monographies de l'École de Cadres de Kinésithérapie de Bois-Larris. Paris : Masson, 1978

[44] Lendvay PJ. Replacement of the amputated digit. *Br J Plast Surg* 1973 ; 26 : 398-401

[45] Leroy R. La vie du tissu conjonctif et sa défense par le massage. *Rev Méd* 1941 ; 58 : 212-235

[46] Lievens P, Godart S. La circulation lymphatique dans les cicatrices. *Ann Kinésithér* 1977 ; 4 : 3-7

[47] Lobay GW, Moysa GL. Primary neuro vascular bundle transfer in the management of avulsed thumbs. *J Hand Surg* 1979 ; 4 : 1-10

[48] Madden JW, Peacock EE Jr. Studies on the biology of collagen during wound healing. Dynamic metabolism of scar collagen and remodelling of dermal wounds. *Ann Surg* 1971 ; 1 : 511-516

[49] Maitland GD. Peripheral manipulation. London : Butterworths, 1977 : 1-363

[50] Malt RA, McKhann CF. The classic replantation of severed arms. *Clin Orthop* 1978 ; 133 : 3-10

[51] Melzack R, Wall PD. Pain mechanism : a new theory. *Science* 1965 ; 150 : 971-978

[52] Merle M, Dap F, Foucher G, Bouchon Y, Michon J. Réimplantation et revascularisation du pouce. Problèmes techniques et résultats. À propos de 125 cas. *Chirurgie* 1984 ; 110 : 225-265

[53] Meyer VE. Hand amputations proximal but close to the wrist joint ; prime candidates for reattachment (long term functional results). *J Hand Surg* 1985 ; 10A : 889-991

[54] Meyer VE, Chen-Zhong-Wei, Beasley RW. Basic technical considerations in reattachment surgery. *Orthop Clin North Am* 1981 ; 12 : 871-895

[55] Morrison WA, O'Brien BM, McLeod AM. Digital replantation and revascularisation. A long term review of hundred cases. *The Hand* 1978 ; 10 : 125-134

[56] Neiger H, Gilhodes JC, Roll JP. Restauration de la mobilité articulaire après immobilisation thérapeutique. *Ann Kinésithér* 1983 ; 10 : 11-19

[57] Neiger H, Gilhodes JC, Tardy-Gervet MF, Roll JP. Rééducation sensorimotrice par assistance proprioceptive vibratoire. *Kinésithér Scient* n° 252 : 1986 ; 6-21

[58] O'Brien BM, McLeod AM, Miller GD, Newing RK, Hayhurst JW, Morrison WA. Clinical replantation of digits. *Plast Reconstr Surg* 1973 : 490-503

[59] Paul-Cavallier F. Visualisation et mouvement anacinétique. *Kinésithér Scient* n° 338 : 1994 ; 51-54

[60] Pho RW, Chacha PS, Yeo KQ. Rerouting vessels and nerves from other digits in replanting an avulsed and degloved thumb. *Plast Reconstr Surg* 1979 ; 64 : 330-335

[61] Pillet J. A esthetic prostheses. In : Reconstructive surgery in hand mutilation. London : Martin Dunitz, 1997 : 169-179

[62] Roll JP, Gilhodes JC. Données fondamentales concernant les effets perceptifs et moteurs des vibrations tendineuses chez l'homme. *Ann Kinésithér* 1983 ; 10 : 1-10

[63] Romain M, Ginouves P et al.. Effet antalgique des stimulations vibratoires, étude à propos de 250 dossiers. In : Actualités en rééducation fonctionnelle et réadaptation [13e série]. Paris : Masson, 1988 : 178-183

[64] Rouzaud JC, Allieu Y, Bénichou M. Les lésions des tendons extenseurs de la main. *Ann Kinésithér* 1990 ; 17 : 255

[65] Russell RC, O'Brien BM, Morrison WA, Pamamull G, McLeod AM. The late functional results of upper-limb revascularisation and replantation. *J Hand Surg* 1984 ; 9A : 623-633

[66] Schenck RR. The «rule of tens». Prediction of functional results. An aid for selection for replantation. *Bull Hosp Joint Dis Orthop Inst* 1984 ; 44 : 459-464

[67] Strickland J. Flexor tendon repar. *Hand Chir* 1985 : 1-55

[68] Tamai S, Hori Y, Tatsumi Y, Okuda H, Nakamura Y, Sakamoto H et al. Microvascular anastomosis and its application on the replantation of amputated digits and hands. *Clin Orthop* 1978 ; 133 : 106-121

[69] Teirich-Leube H. Le massage du tissu conjonctif dans les zones réflexes. Strasbourg : Appel, 1972 : 1-143

[70] Thépaut-Mathieu C. Électrostimulation et recrutement différentiel des unités motrices. *Ann Kinésithér* 1998 ; 25 : 115-118

[71] Tsai TM. A complex reimplantation of digits: a case report. *J Hand Surg* 1979 ; 4 : 145-149

[72] Urbaniak JR. Replantations in operative hand surgery. London : Churchill Livingstone, 811-827

[73] Urbaniak JR, Evans JP, Bright DS. Microvascular management of ring avulsion injuries. *J Hand Surg* 1981 ; 6 : 25-30

[74] Van Wetter A. Appareillage physiologique en chirurgie de la main par traction élastique douce. *Mem Acad Chir* 1960 ; 86 : 335-341

[75] Wang SH, Young KF, Wei JN. Replantation of severed limbs. Clinical analysis of 91 cases. *J Hand Surg* 1981 ; 6 : 311-318

[76] Weeks PM, Wray RC, Kuxhaus M. The results of non operative management of stiff points in the hand. *Plast Reconstr Surg* 1978 ; 61 : 58-63

[77] Wynn Parry CB. Sensory reeducation- Rehabilitation of the hand. London : Butterworths, 1981 : 115-126

[78] Xenard J, Chau N, Gable C. Accords inter-juges d'une mesure fonctionnelle analytique du membre supérieur. *Rev Épidémiol Santé Publ* 1993 ; 41 : 72-78

[79] Xenard J, Gable C, Joubert I. Le bilan 400 points. *Rev Réadapt Fonct Prof Soc* 1989 ; 19 : 55-58

[80] Xenard J, Petry D. Job retraining. Reconstructive surgery in hand mutilation. London : Martin Dunitz, 1997 : 155-161